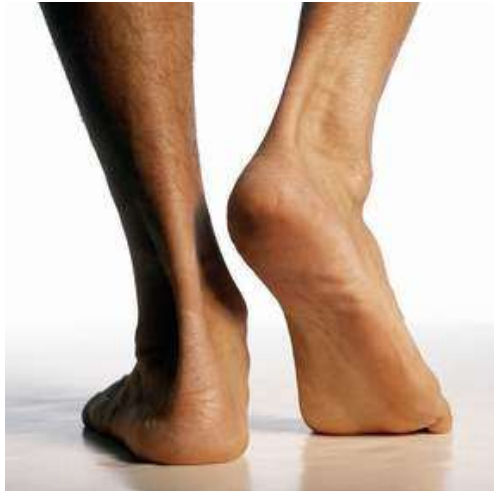



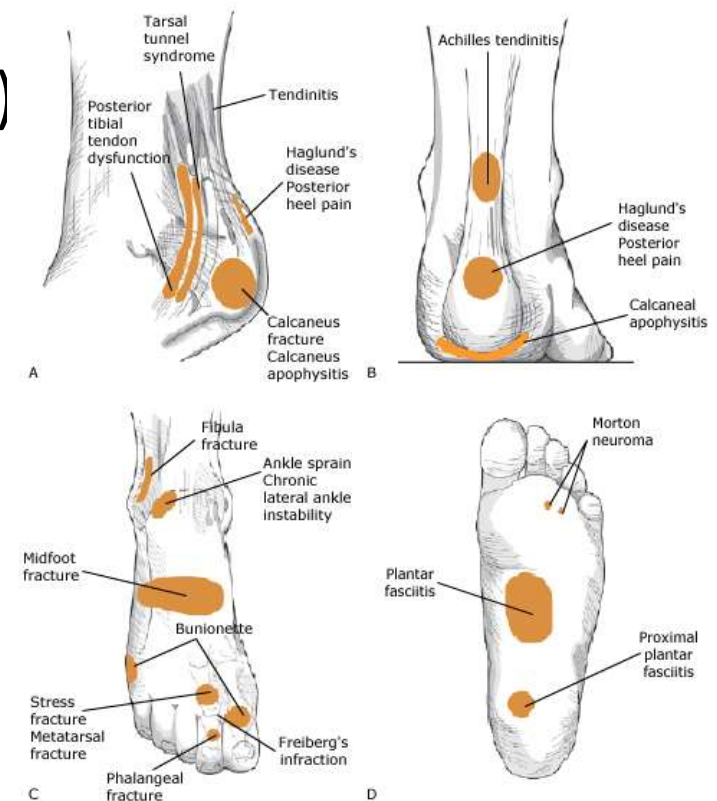
Sjúkdómar í ökkla og fæti

Halldór Jónsson jr

Bæklunarskurðeild LSH og Læknadeild HÍ

Orsök vandamála í ökkla og fæti

- Wolff's law
 - Bein og liðir aðlagast að áreiti sínu með því að styrkjast
 - Stundum verður þó álagið líkamanum offiða og þá ☹
- Áhættuþættir
 - Fyrri áverkni/ar (staðreynd, nema GMS)
 - Yfirþyngd, reykingar (mælanlegt)
 - Beinþynning (mælanleg)
 - Líkamlegur veikleiki (erfðir)
 - Rangir/ónýtir skór (m.v. aðstæður)
 - Erfitt undirlag (m.v. reynslu)
 - O.m.fl.



Greining – almennt!

- Einkenni:
 - Verkur; vaxandi þrátt f hvíld eða bara við álag
 - Sársauki við hreyfingu
 - Eymsli við þreifingu
 - Hiti
 - Roði
 - Bólga
- Ómrannsókn – nýtur vaxandi vinsælda
- Röntgen rannsókn af beini og lið
- CT ef Rtg er í vafa – gefur einnig 3D
- MRI rannsókn af beini, lið og mjúkvæfjum
- Sýnatökur (ræktun, vefja)

Meðferð – almennt!

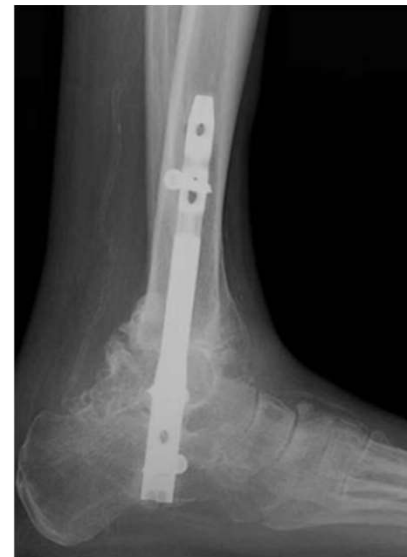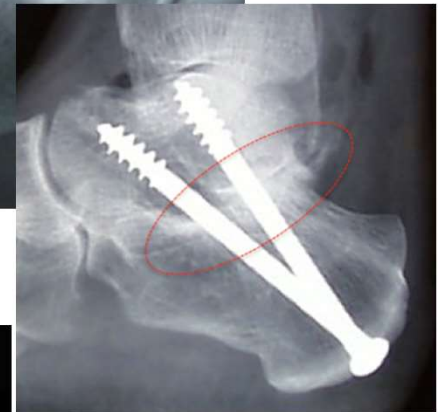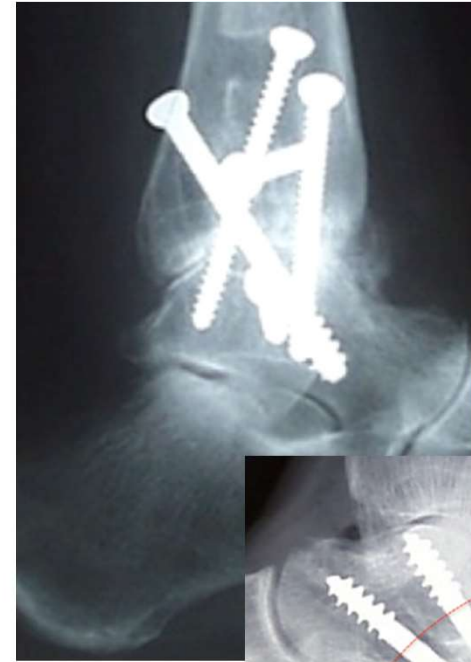- Ráð frá lækni/ sjþj/ reynslubolta
- Lyf
- Hjálpartæki
- Aðgerð
- Breyta tækni
- Breyta áherzlum
- Oftast hvíld m/á stuðnings og síðan endurhæfing/
uppbygging!

Örstuttur vandamálalisti læknisins

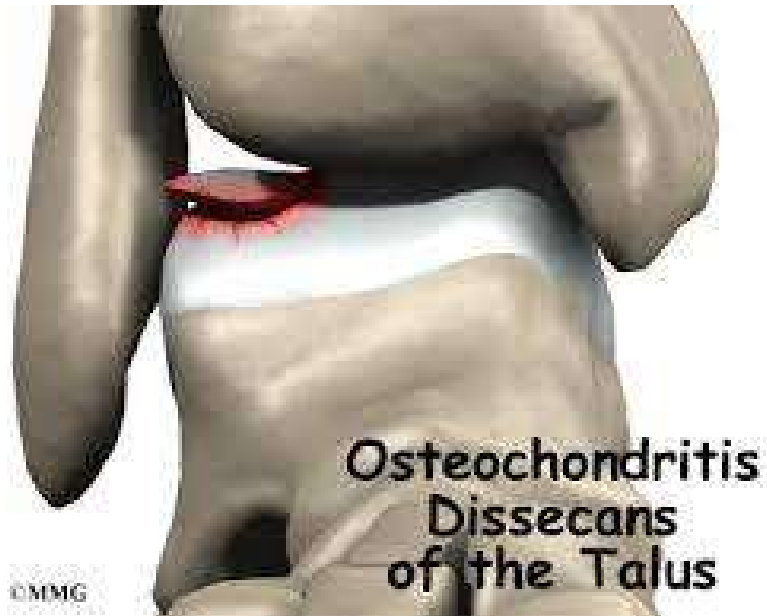
- **Ökkli** (*ekki augsýnilegt*)
 - *Post-trauma slitgigt*
 - *Osteochondritis í talus*
 - *AVN í talus*
 - *Calcaneal cysta*
 - *Calcaneal bursitis*
 - *Calcaneal apophysitis (sbr Schlatter)*
 - *Peroneal tendinitis*
 - *Achilles tendinitis*
 - *Tarsal tunnel syndrome*
 - *Sýkingar – hvar sem er*
- **Fótur** (*ekki augsýnilegt*)
 - *Vangreindur Lisfrancs (e. hidden injury)*
 - *Hallux rigidus*
 - *Preyту brot (göngu brot)*
 - *Patologisk brot (enchondroma)*
 - *Pes transversoplanus (metatarsalgia)*
 - *Morton's neurinoma*
 - *Freiberg's disease (AVN cap metat II)*
 - *Plantar fasciitis*
 - *Hallux valgus*
 - *Overriding toe*
 - *Hamar tá*
 - *Tailors bunion (digitus quintus varus)*
 - *Os tibiale externum (acc navicular bein)*
 - *Apophysitis tuberositas met V (sbr Schlatter)*
 - *Ganglion (muna sarcoma)*
 - *Pes cavus*
 - *Pes planovalgus*
 - *Sýkingar*

Post trauma slitgigt í /við ökkla

- Talo-crural eða sub-talar
- Orsök: „slæmt“ brot í ökkla (Pilon), talus eða calcaneus.
- „slæmar“ tognanir - laus!
- „Fótboltaökkli“
- Einkenni: verkur, sársauki bólga
- Greining: rtg mynd
- Meðferð: NSAIDs, spelkur, styrking, sterar eða skurðaðgerð.
- Athrodesis = samruni beina



Osteochondritis í talus



Einkenni: Hreyfisársauki og læsingar (ef að losna/ laus)

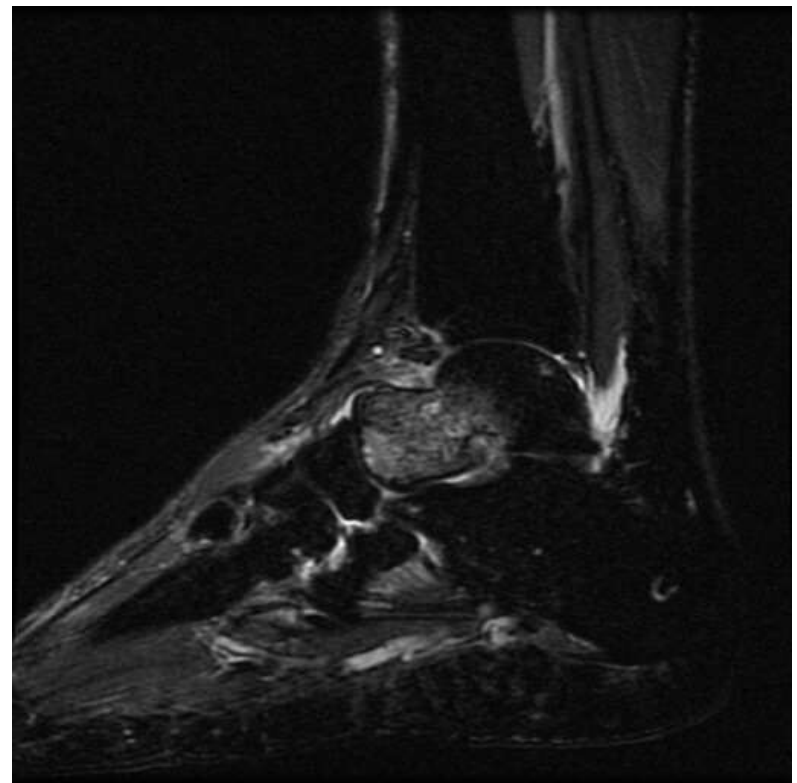
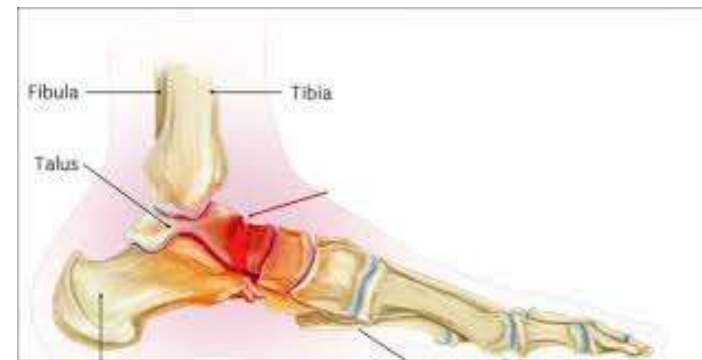
Orsök: lúmskur áverki eftir tognun; blóðrásartruflun

Greining: Rtg, CT, MR

Meðferð: Revascularisering, festa/fjarlægja

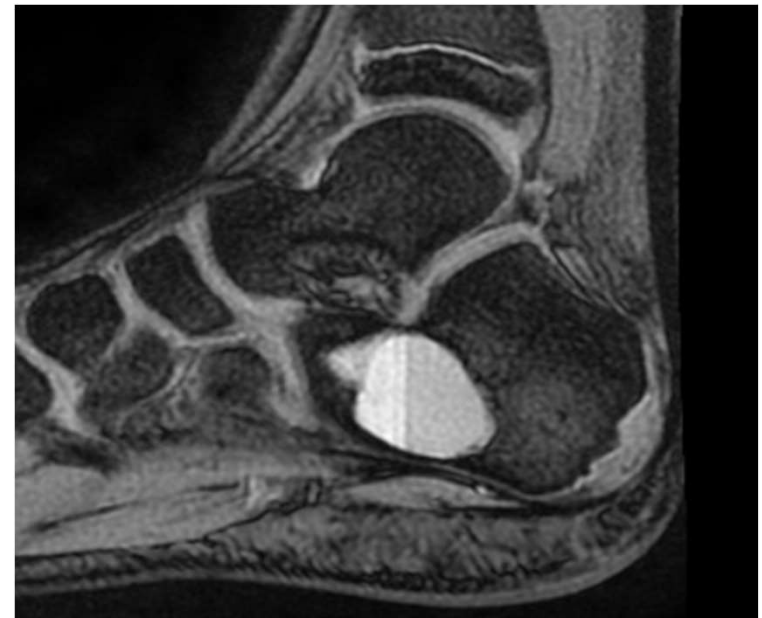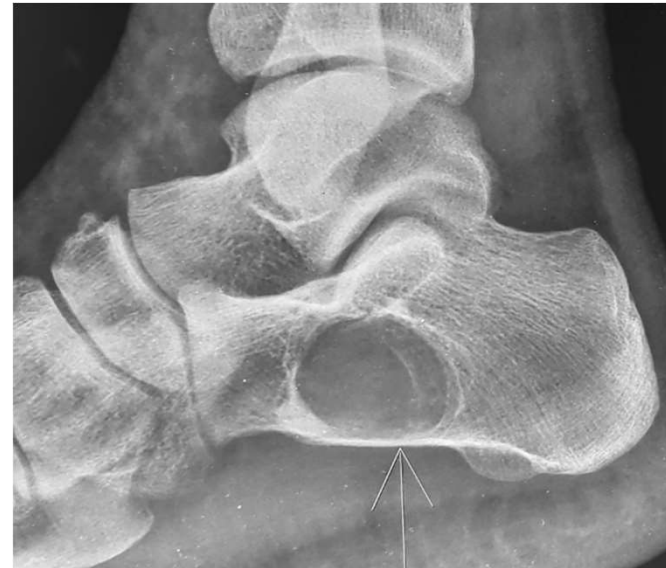AVascular Necrosa á talus

- Einkenni: verkur v/angina
- Orsök:
 - Trauma: brot, liðhlaup
 - Nontrauma: **sterar**, liðagigt (RA).
- Greining: MR
- Revascularisering ??
- Arthrodesis



Calcaneal cysta

- Einkenni: þreytu/álags verkur
- Orsök:
 - ó/vitað
 - SBC (Simple Bone Cyst)
 - ABC (Aneurysmal Bone Cyst)
- Greining: Rtg og svo MR
- Af því að:
- SBC: er seromafyllt - stöðnuð
- ABC: er blóðfyllt – stækkar
- Meðferð: fá rtg til að gera „brennslu“ – annars útskaf og beinpökkun!



Calcaneal bursitis

Einkenni: verkur eða álagassársauki við hæl

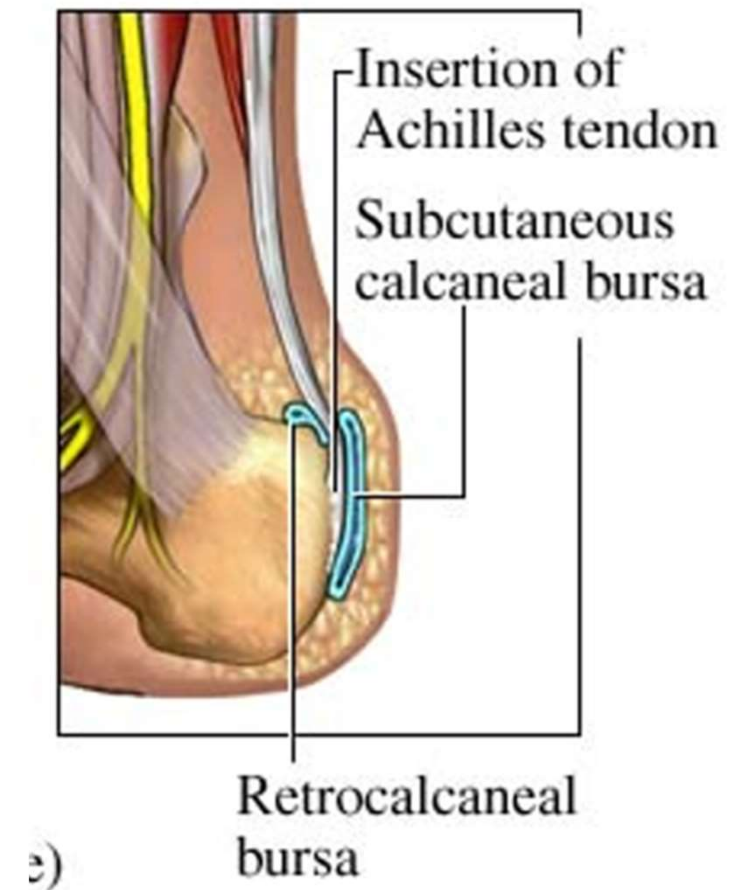
Orsök: Bólga í annarri eða

báðum bursunum:

Subtendinous/ retrocalcaneal bursa

Subcutaneous calcaneal bursa

Meðferð: Minnka álag, NSAIDS, sprauta, fjarlægja beinútvöxt sem ýtir á eða fjarlægja bursu



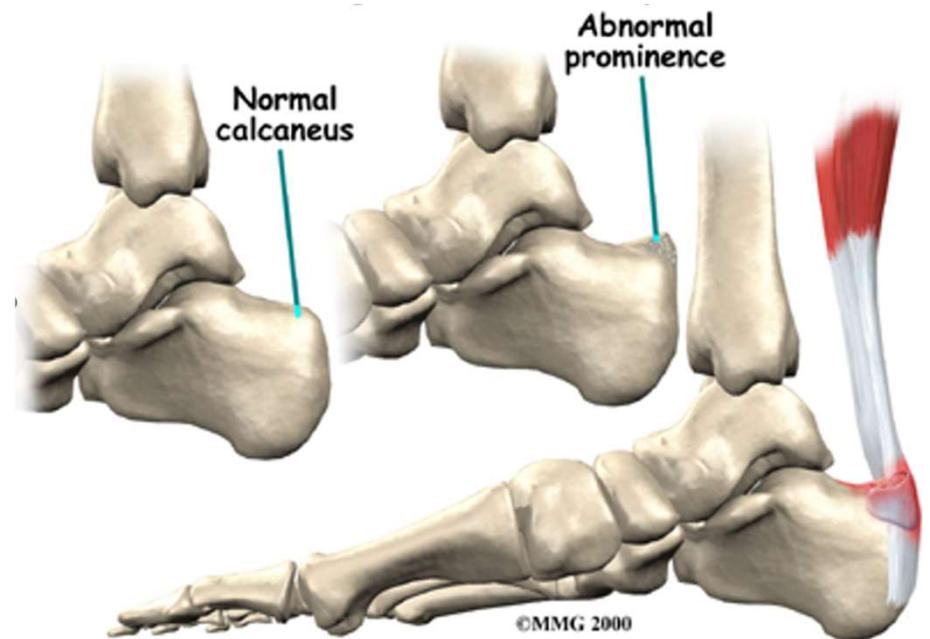
Calcaneal apophysitis

Einkenni: verkur, sársauki

Orsök: ofurálag á beinfestu hásinar
(sbr Osgood – Schlatter)

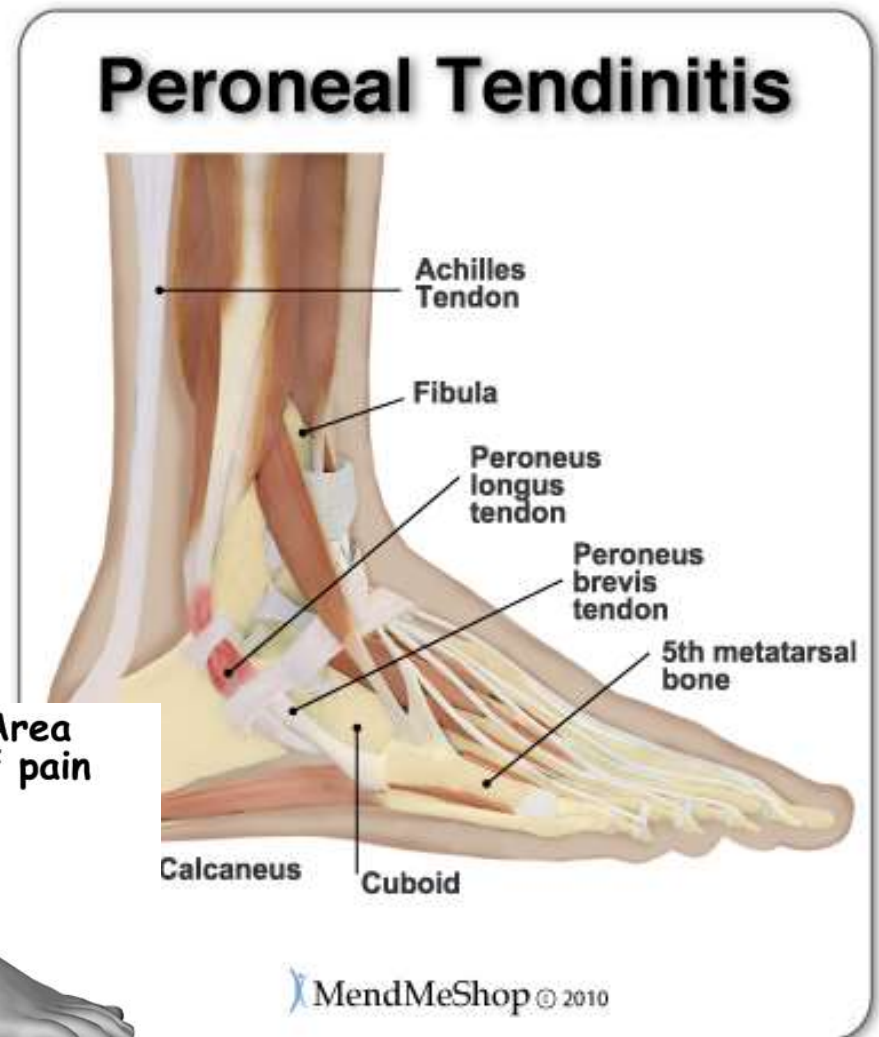
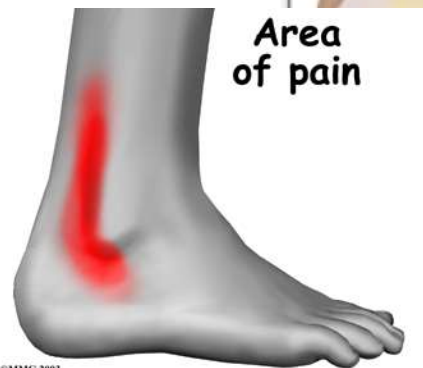Greining: klinisk, rtg

Meðferð: minnka álag, upphækkun
undir hæl. Getur þurft að minnka
seinna v/ þrýstingsópæginda í skóm!



Peroneal tendinitis

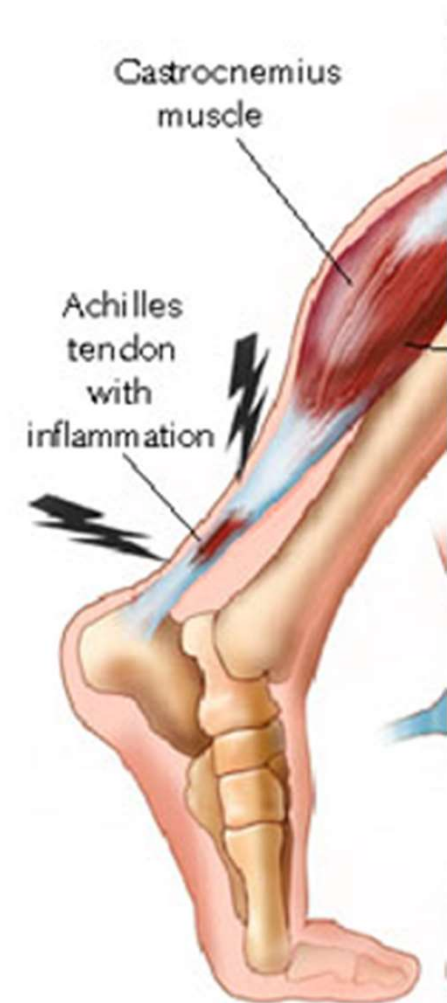
- Einkenni: Verkur, sársauki
- Orsök: Mögulega „ófullnægjandi“ endurhæfing eftir lateral ökkla tognun.
- Greining: bólga, hiti, eymsli
- Meðferð: hvíld, kæling, NSAIDs. Þegar einkenni lagast, þá jafnvægisstyrking



Achilles tendinitis

- Einkenni: Verkur í hásin - versnar við hlaup og hopp.
- Skoðun: Eymsli í sininni og crepitus við hreyfingu. Mögulega sjáanleg bólgga.
- Ef grunur um rof – Thompson test.
- Rannsóknir: yfirleitt ekki myndgreining, en margir gera óm- eða MR í dag.
- Meðferð: hvíld, NSAIDs, innlegg.

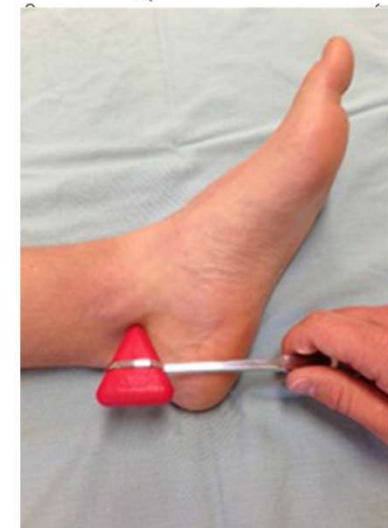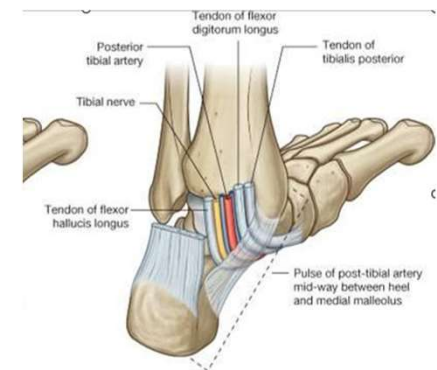Side view of lower leg



Tarsal tunnel syndrome

- Yfirprýstingur á n. Tibialis posterior í tarsal tunnel (sbr n. Medianus í carpal tunnel)
- Orsök: brot eða liðhlaup á talus, calcaneus eða medial malleolus, bólga, ganglion, æxli, eitthvað „space occupying“).
- Einkenni: verkur, dofi, brunatilfinning eða náladofi undir il og á tám og stundum á hæl.
- Skoðun: Jákvætt Tinel's próf og mögulegt skyntap undir il.
- Greining: klínísk eða taugaleiðniþróf. Getur verið erfitt að greina. MR til kortlagningar!
- Meðferð: hvíld, NSAIDs, innlegg, sterar eða skurðaðgerð (decompression).

- Inn í tarsal tunnel:
 - Tibialis posterior sin
 - Digitorum longus sin
 - A. og V. tibialis posterior
 - N. Tibialis
 - Hallucis longus sin
- (Tom Does A Very Nice Hat)



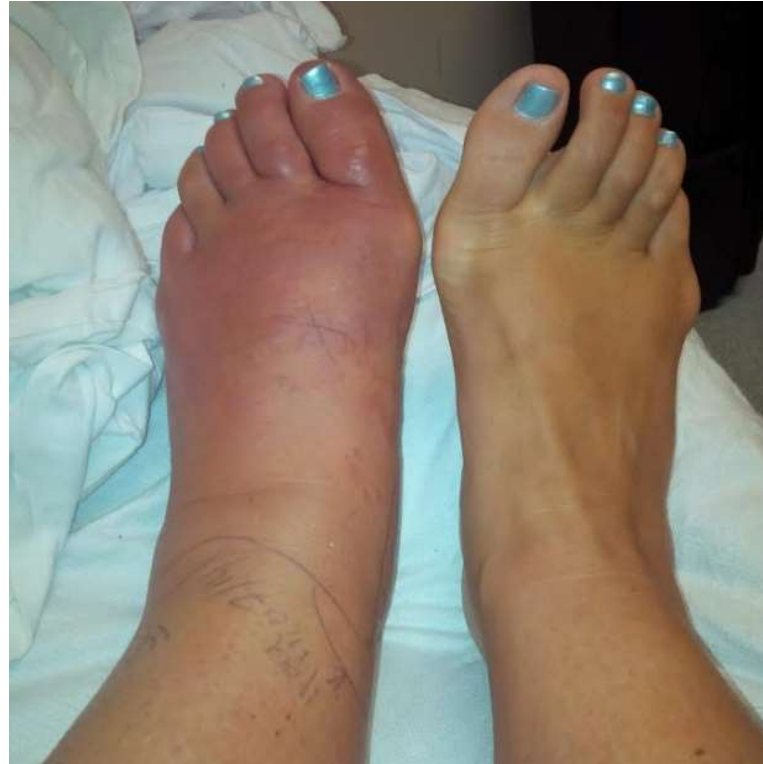Sýkingar – hvar sem er!

Hvar sem er:

- Húðsýking
- Arthritis
- Osteomyelitis
- Tenosynovitis
- Bursitis

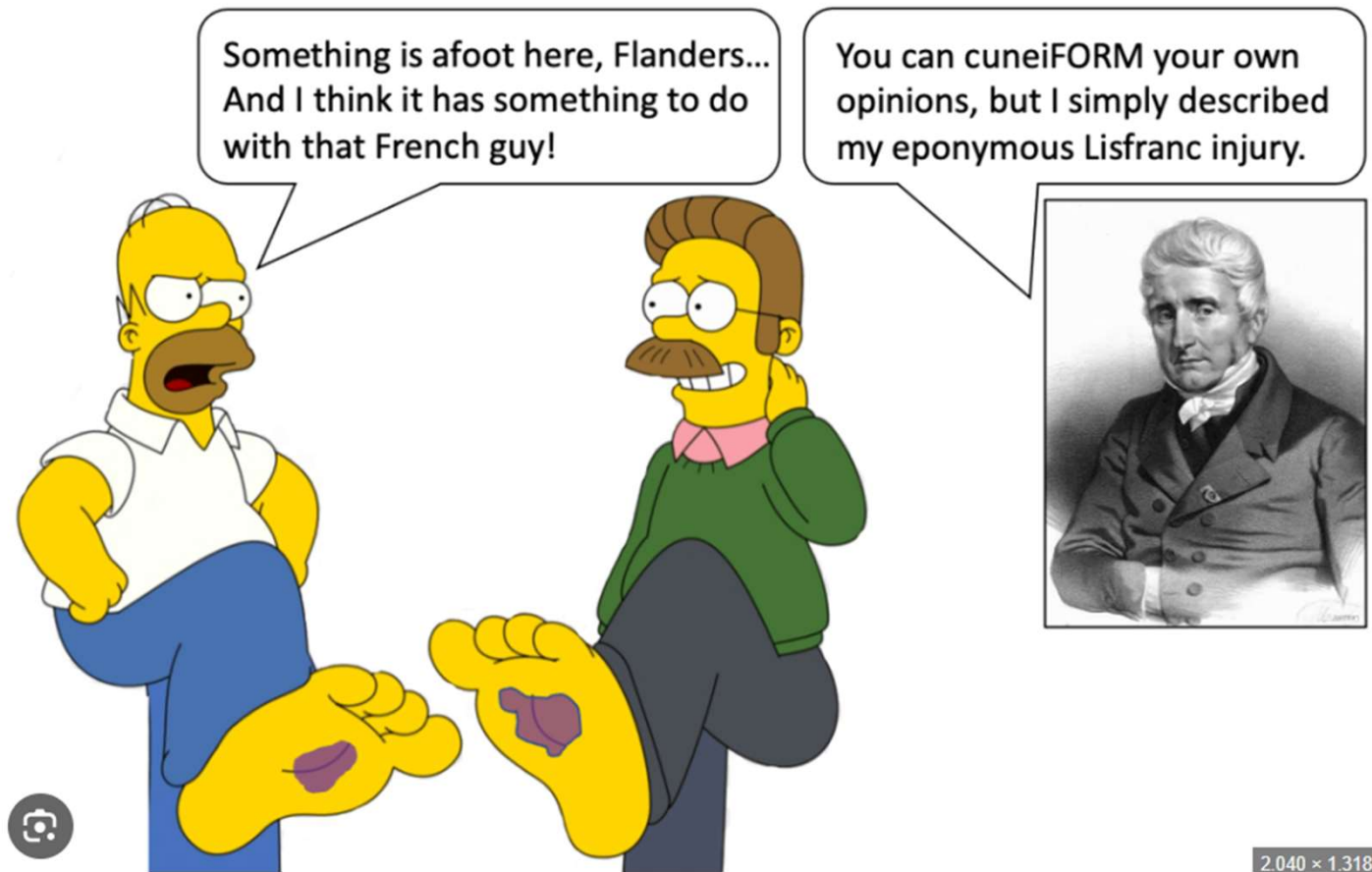
Orsök: Staph Aur

Meðferð: Ná sýni, AB,
hleypta út



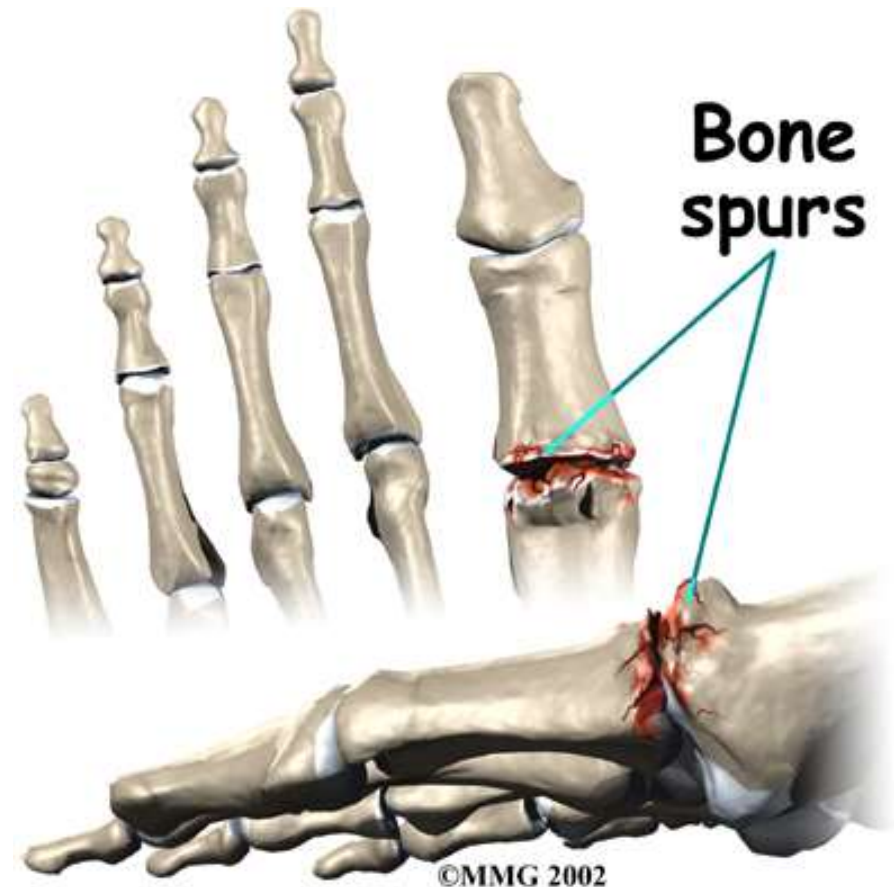
Vangreindur Lisfrancs (e. hidden injury)

- Einkenni: verkur v/álag
- „breiðfótur“ – sjá mynd!
- Orsök:
 - Vangreindur áverki.
- Greining: CT
- Meðferð:
- e. samkomulagi!
- ATH: er verkurinn ÖRUGGLEGA ennþá á staðnum – hvað annað ???



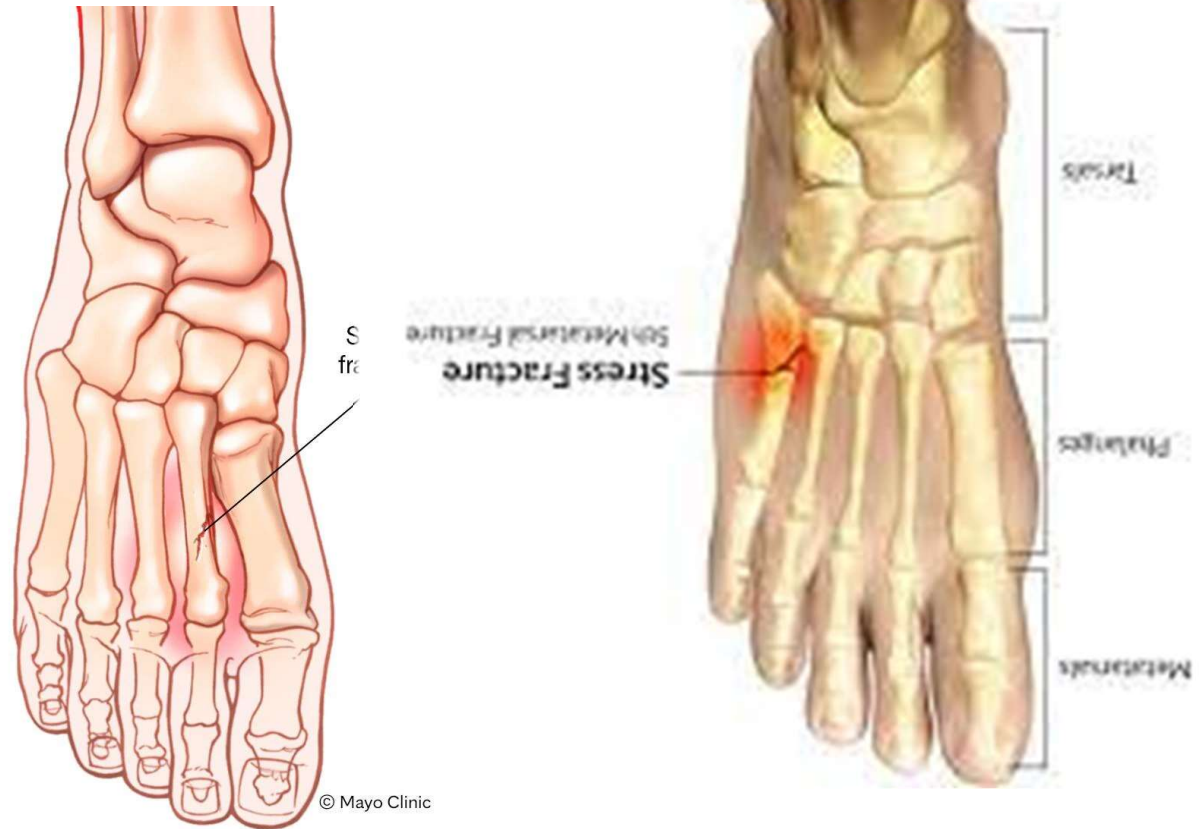
Hallux rigidus

- Afleiðing ótímabærrar slitgigtar sem er eingöngu staðsett í fyrstaMTP-I
Osteophytar myndast á höfði fyrsta metatarsal beinsins og hamla dorsiflexion
- Táin verður smám saman stífari og er að lokum föst
- Rannsókn: Fyrsta távandamálið þar sem tekið er rtg „til greiningar“!
- Meðferð: eins og við slitgigt!
- Það er til gerviliður – einnig hægt að gera slinklið!



Þreytubrot (fatigue) í metatarsal beinum

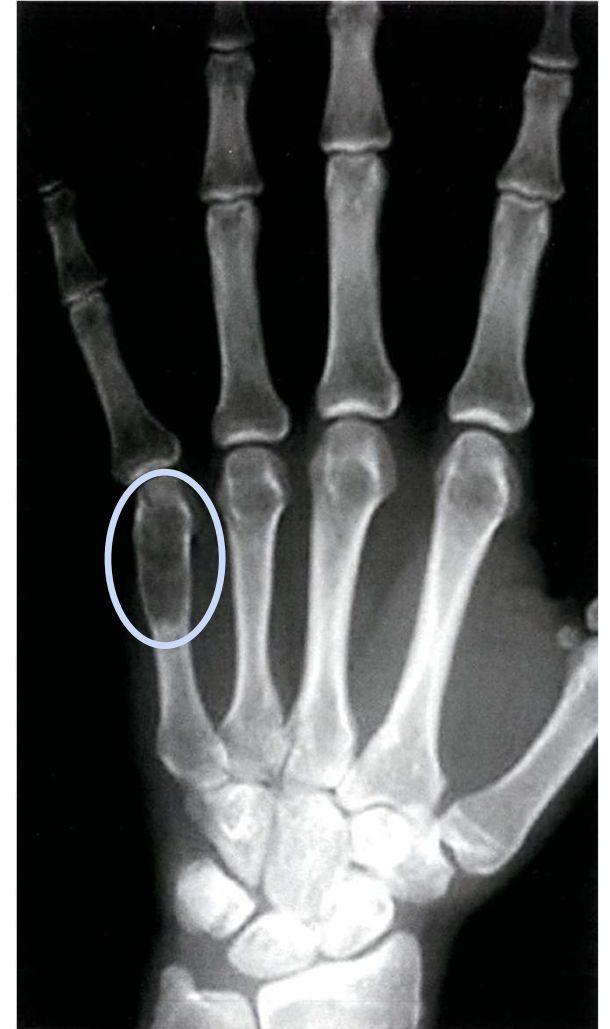Verkir og sársauki
við álag
Rtg og/eða MR
Minnka ástig/ gífs
eða Walker



Patologísk brot og GÓÐkynja brjóskmyndandi æxli

• Enchondroma

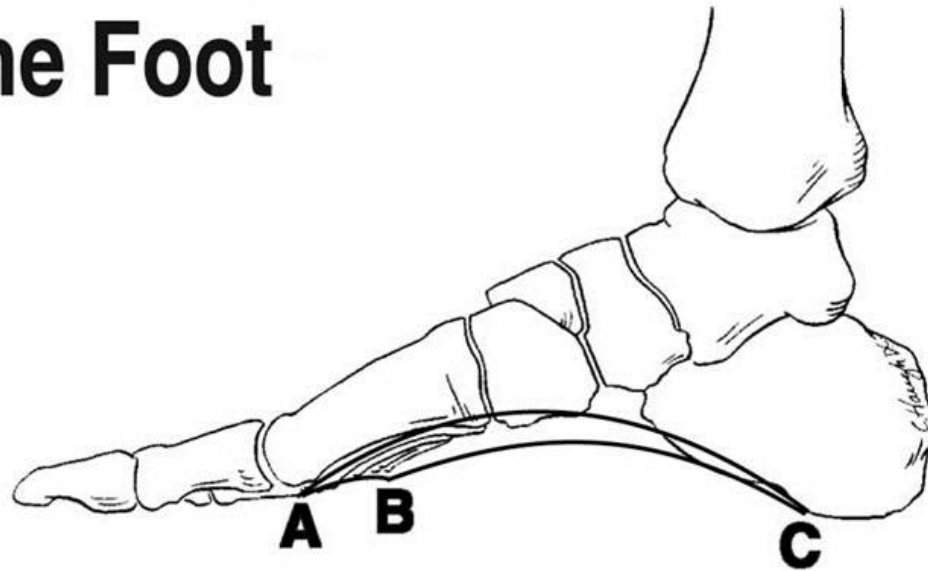
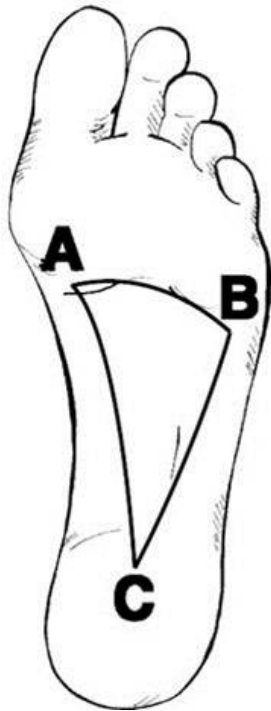
- Myndgreining
 - Brjóskmyndun í merg langra beina
 - Lýtísk æxli
 - Löng bein handa og fóta



Höf: Bæklunar seminar 29.09.23
Anna Margrét, Ágústa, Elísabet Mjöll og Sigurður

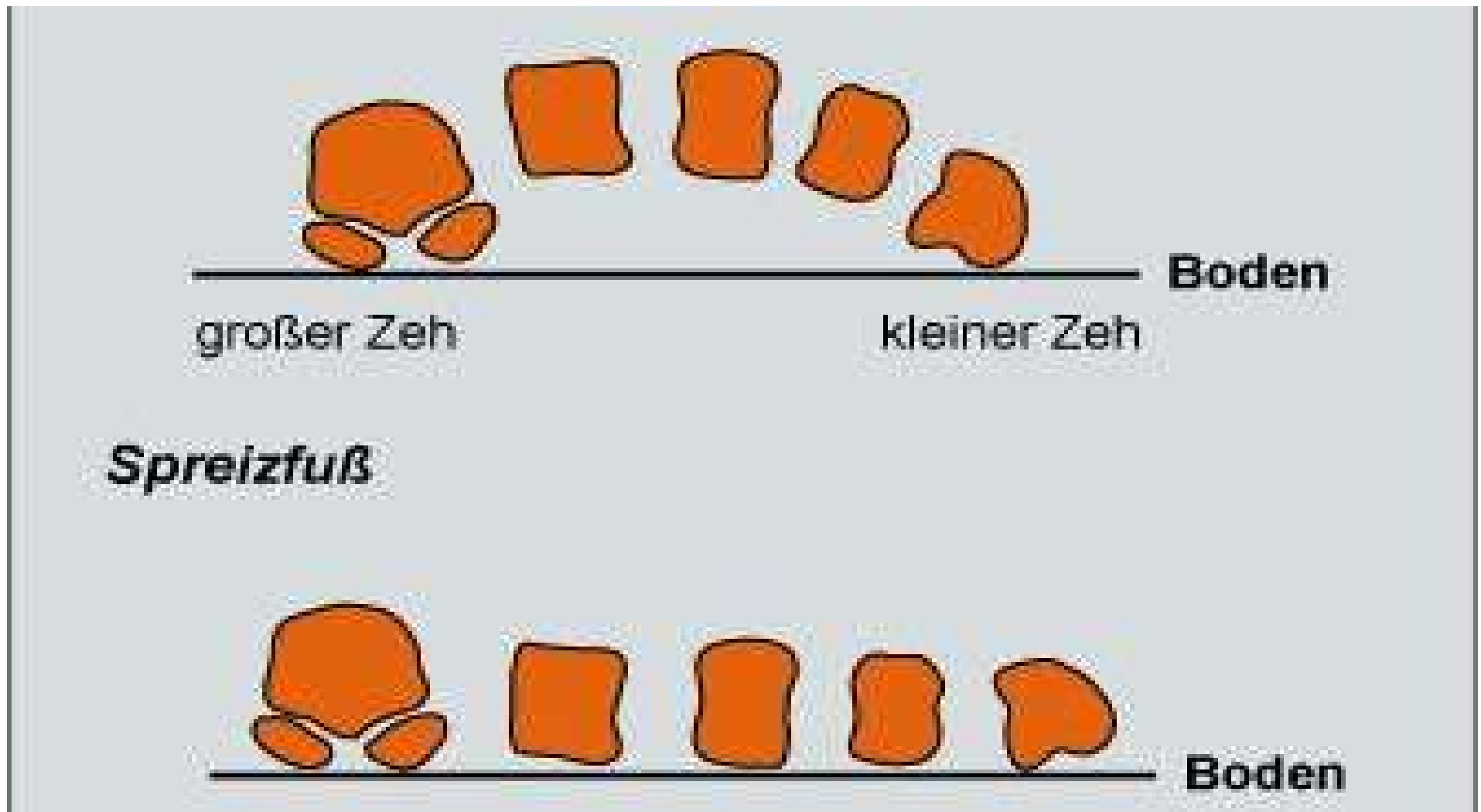
Fótabogar

Arches of the Foot



- A-B** Anterior Transverse Arch
- B-C** Lateral Longitudinal Arch
- A-C** Medial Longitudinal Arch

Pes transverso-planus (breiðfótur)



metatarsalgia

Morton's neurinoma (Morton's metatarsalgia)

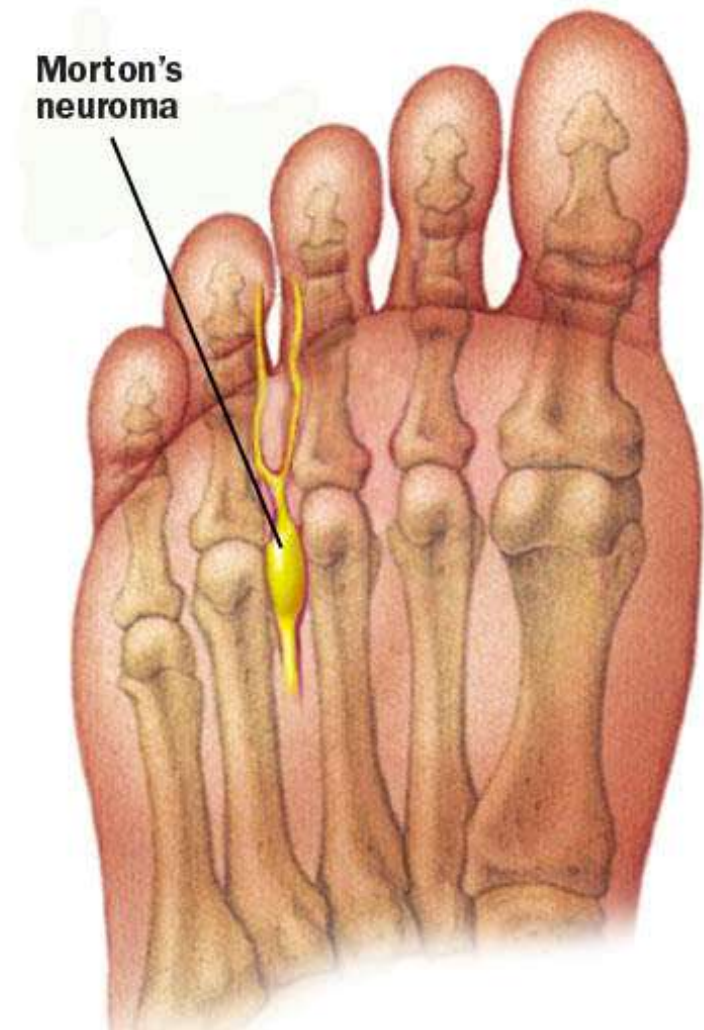
Interneuronal fibrosis myndast þar sem medial og lateral plantar taugarnar mætast á milli caput á þriðja og fjórða metatarsal beini

Myndast þykkun í tauginni sem er kölluð Morton's neuroma eða neurinoma

Klassískt einkenni er kvörtun um tilfinningu eins og það sé steinn í skónum

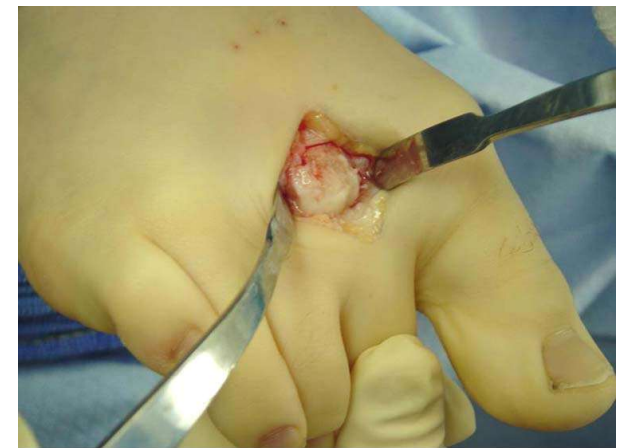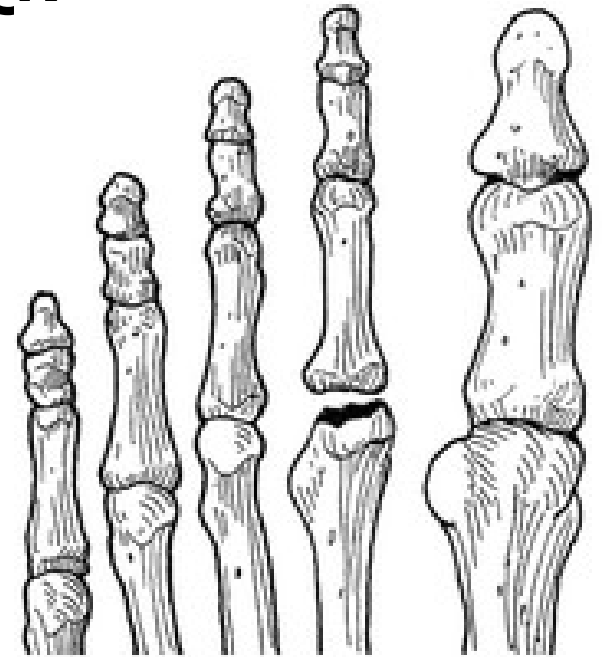
Oft fylgir einnig náladofi og skynminnkun í aðlægum hliðum þriðju og fjórðu tóa

Deyfa, sterar, skera!



Freiberg's disease

- Avascular necrosis í 2.(68%), 3. (27%) eða 4.metatarsal (5%). Orsök óþekkt. Álag á caput metatarsalis.
- Algengast meðal unglingsstúlkna
- Einkenni: verkur við gang, haltra. Stundum krónískur verkur. Oft illa staðsettur verkur.
- Skoðun: minnkuð hreyfigeta, bólga, og eymsli við þreifingu. Stundum sigg á il undir metatarsal höfði.
- Greining: rtg eða MRI
- Meðferð: hvíld, gips eða innlegg, NSAIDs, skurðaðgerðir.
- Sjaldgæft, en mism greining v/Morton



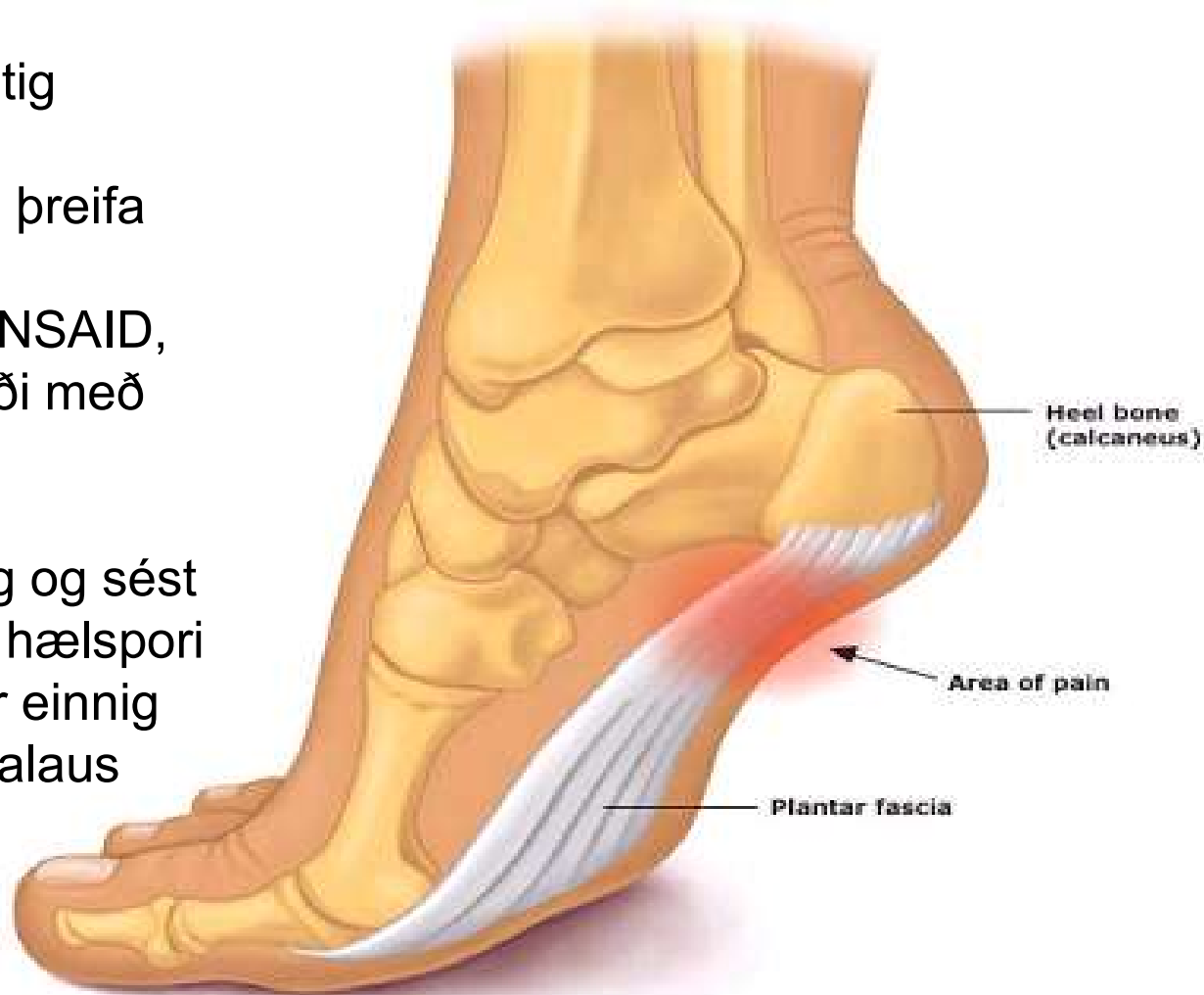Plantar fasciitis

Mjög sárt frástig

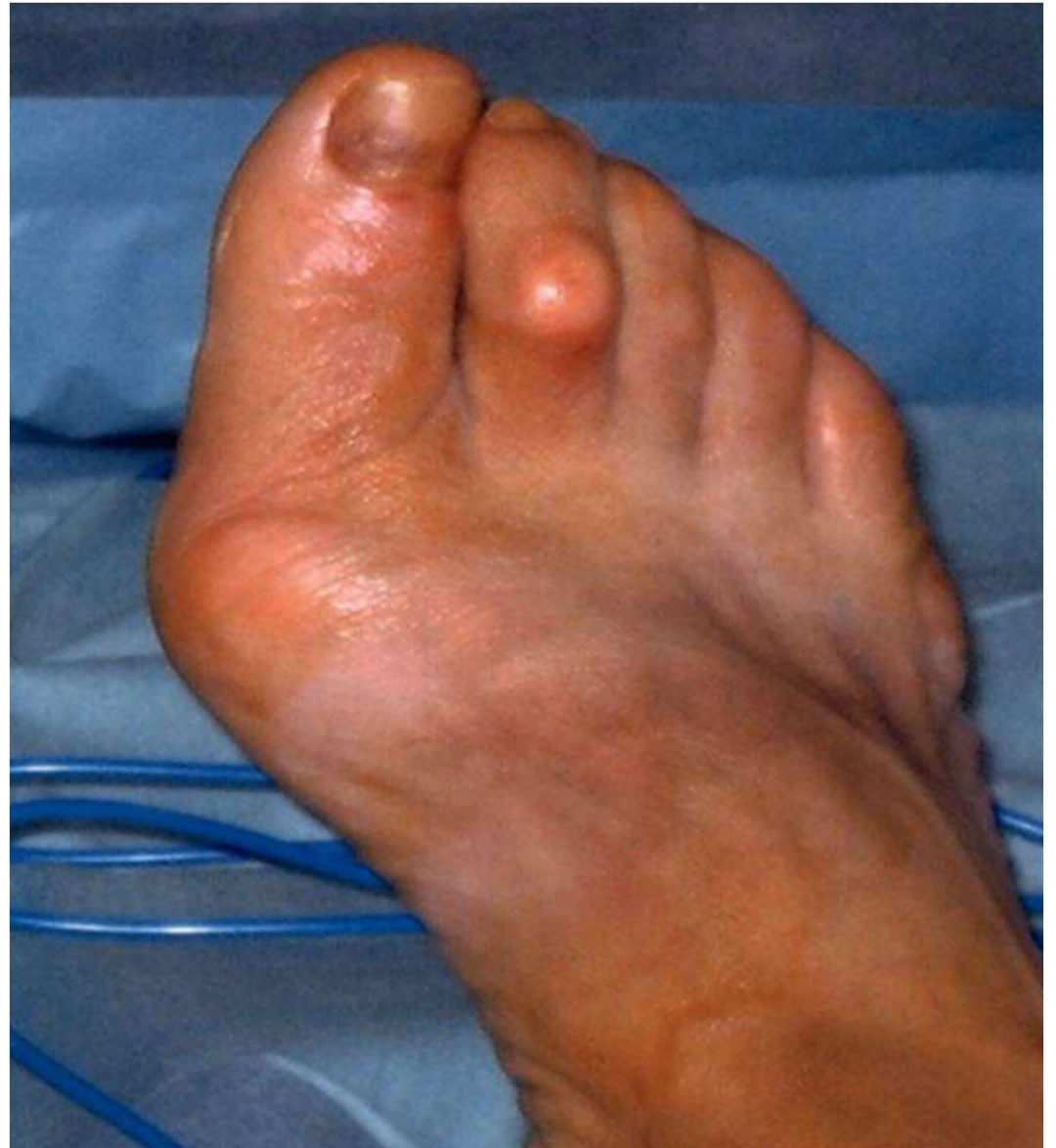Mjög aumt að þreifa

Minnka álag, NSAID,
sterar, hælpuði með
gati

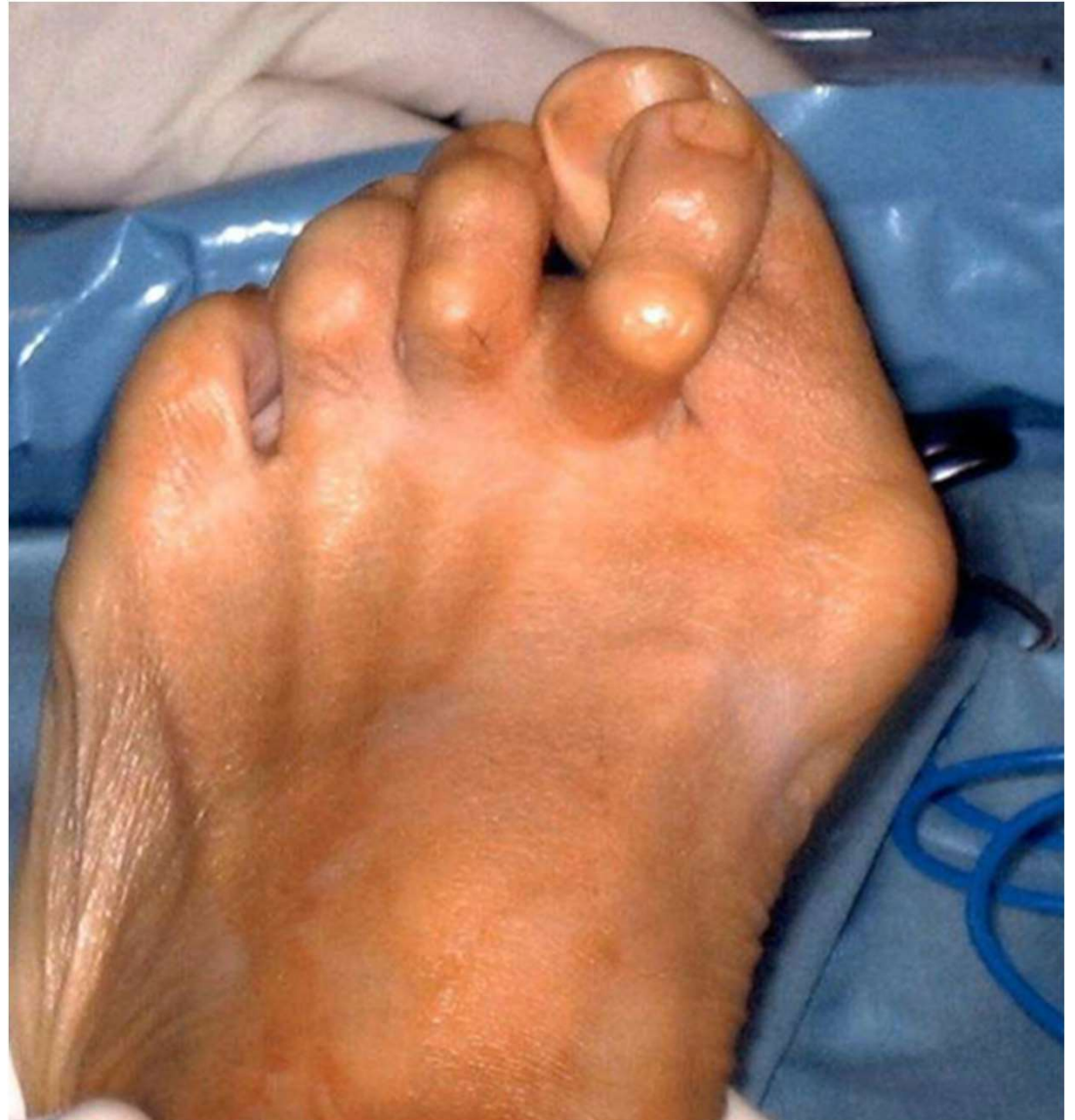Ef farið er í rtg og sést
beingaddur = hælspori
en hann getur einnig
verið einkennalaus



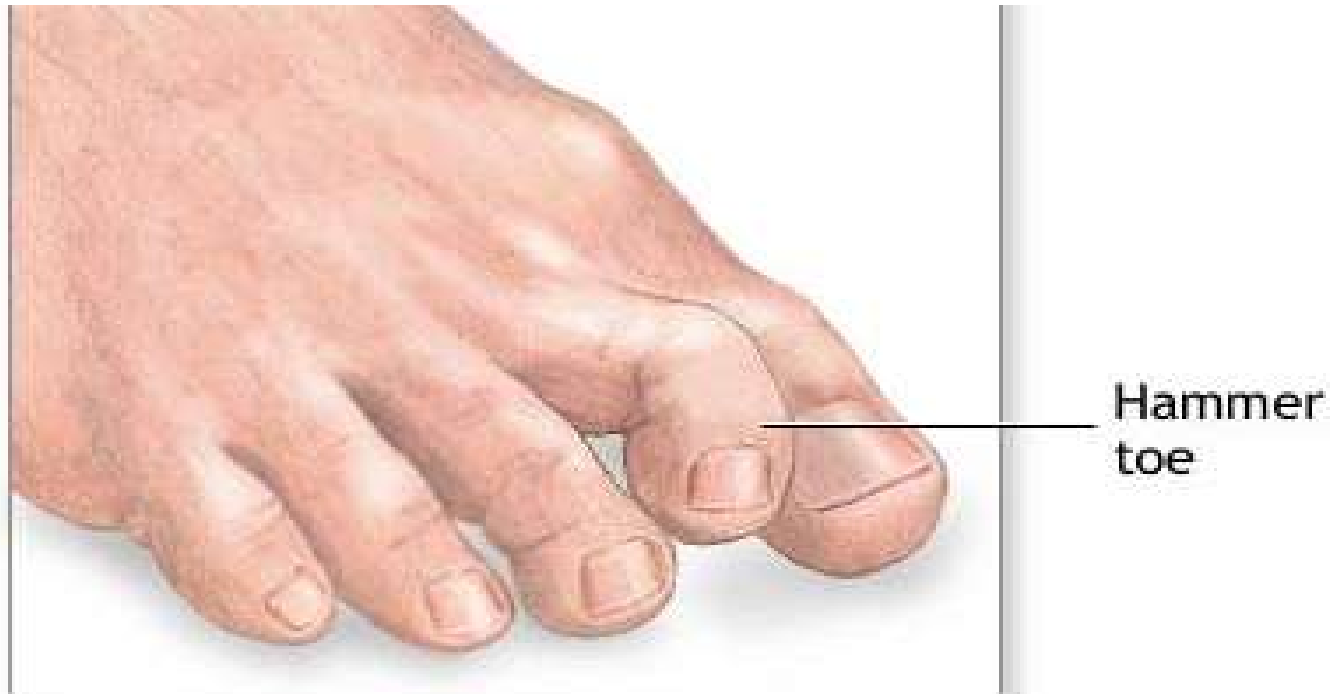
Hallux valgus



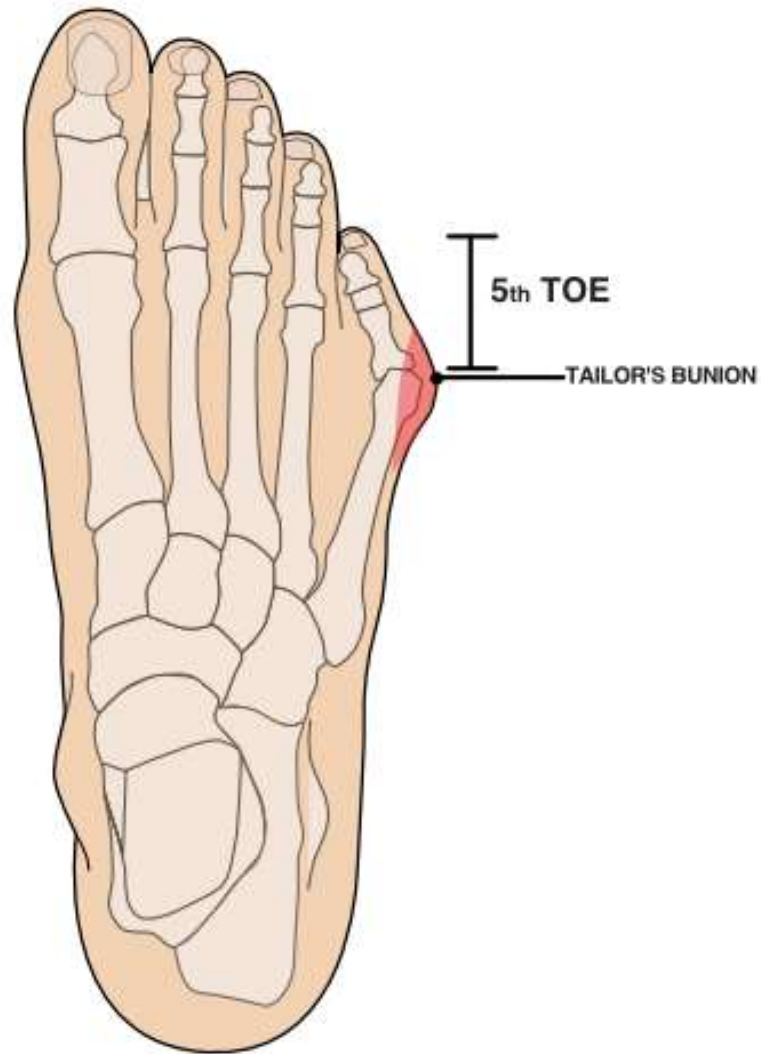
Overriding toe



Hamartá

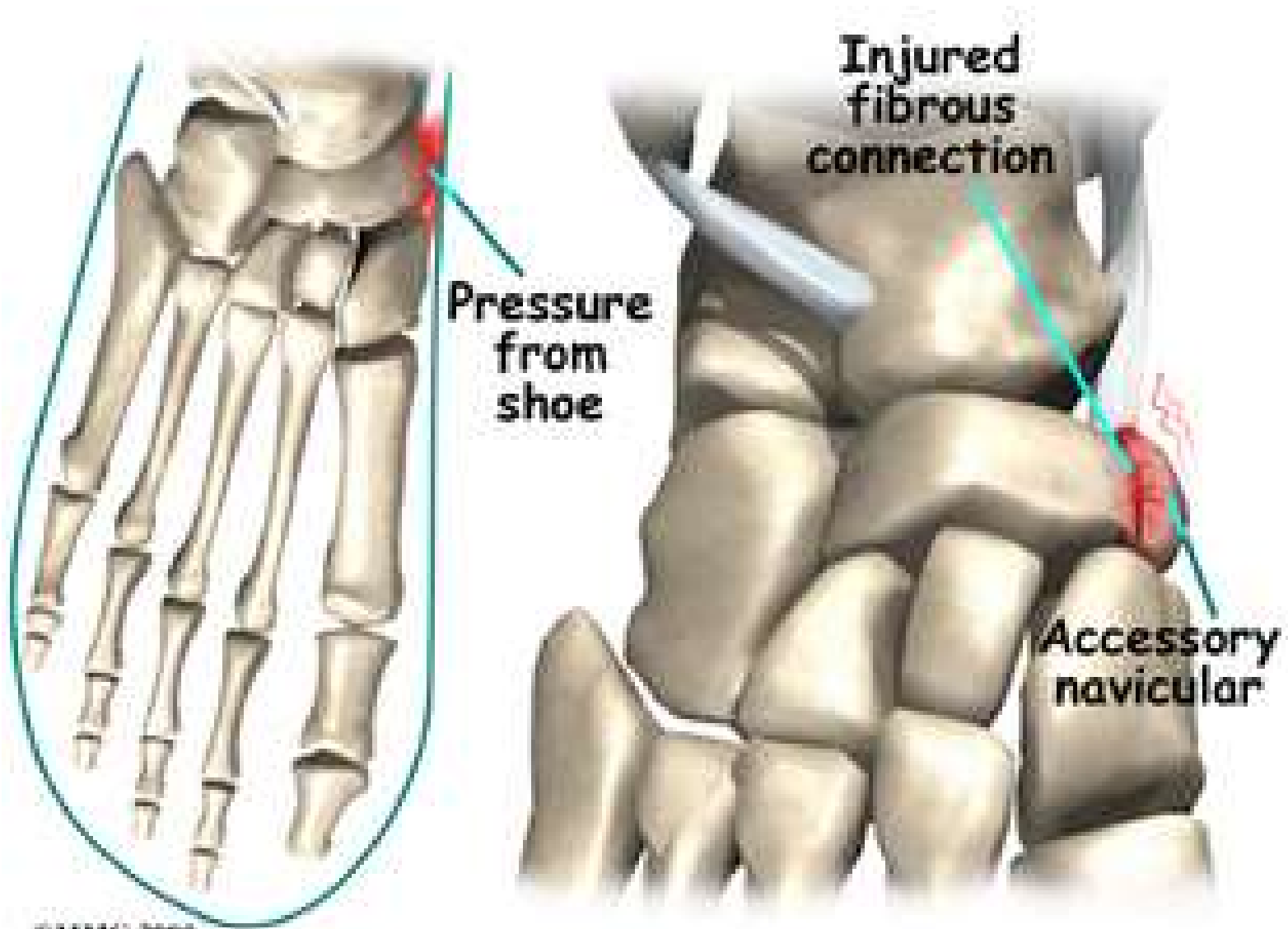


Tailors bunion (v/ dig quintus varus)

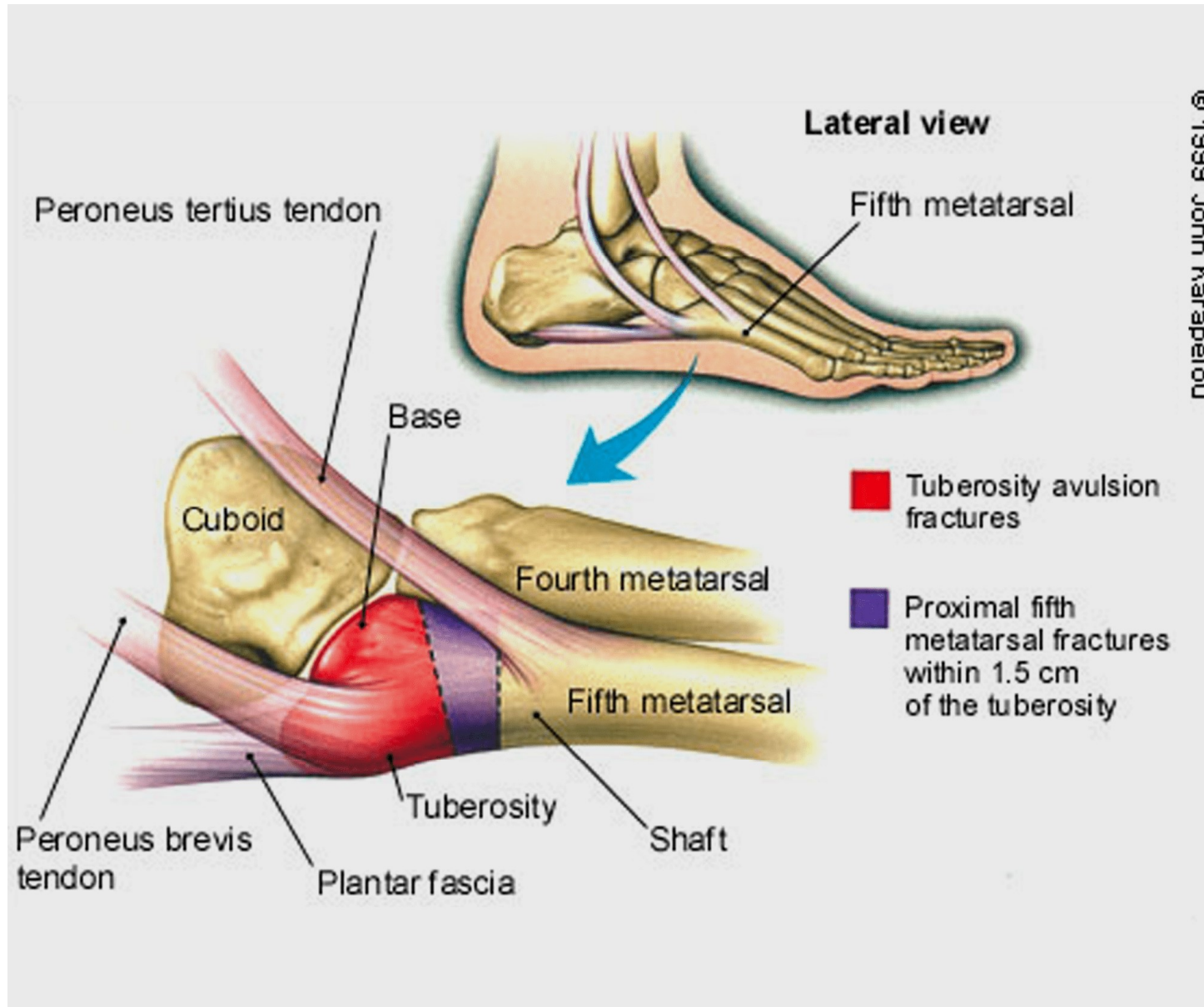


view of the top of foot

Os tibiale externum (acc os naviculare)

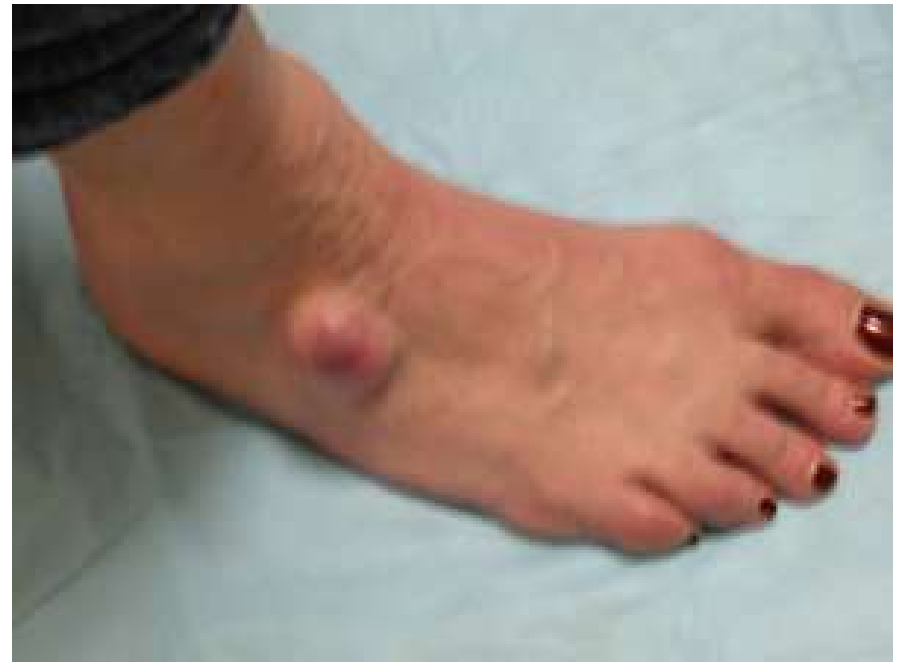

Traction apophysitis (sbr Osgood -Schlatter)

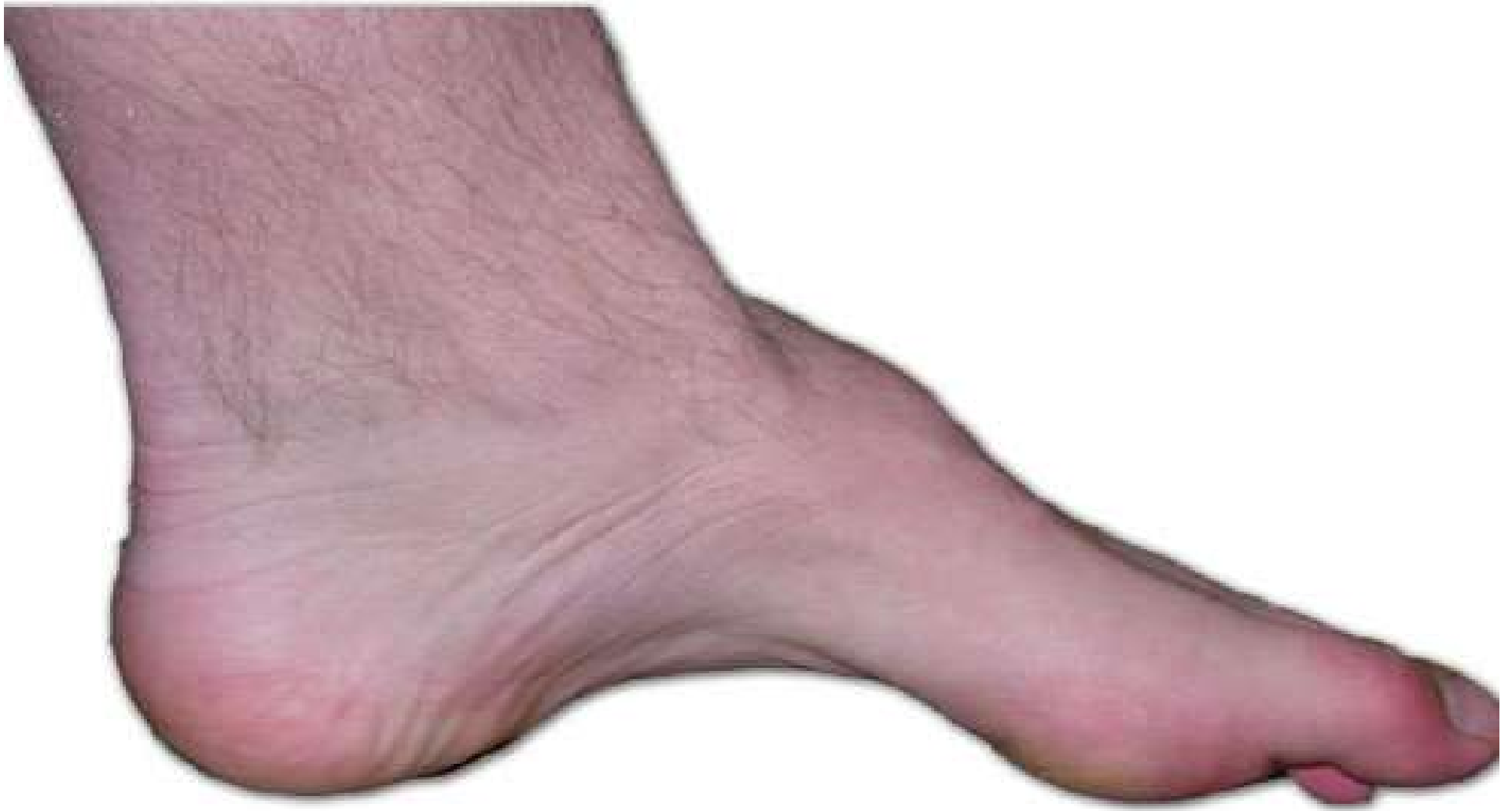

Ganglion cysta

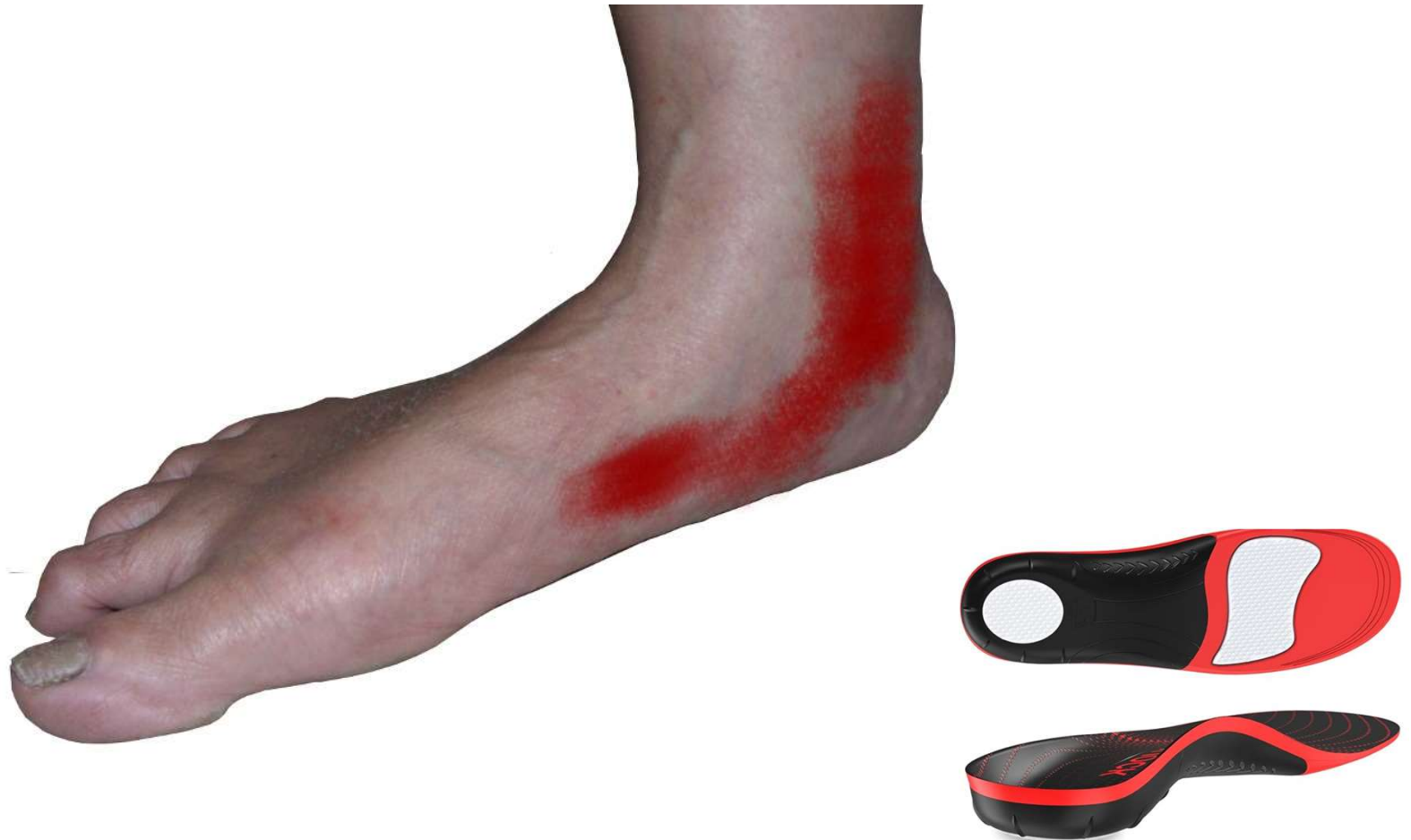- Vökvafyllt blaðra frá lið eða sinaslíðri
- Gerist við bólgu- eða gigtarsjúkdóma
 - Aukin framleiðsla liðvökva
- Verðum að ganga úr skugga um undirliggjandi sjúkdóma, td sarcoma!
- Gera MR
 - áður en stungið er á!



Pes cavus (holfótur, hárist)

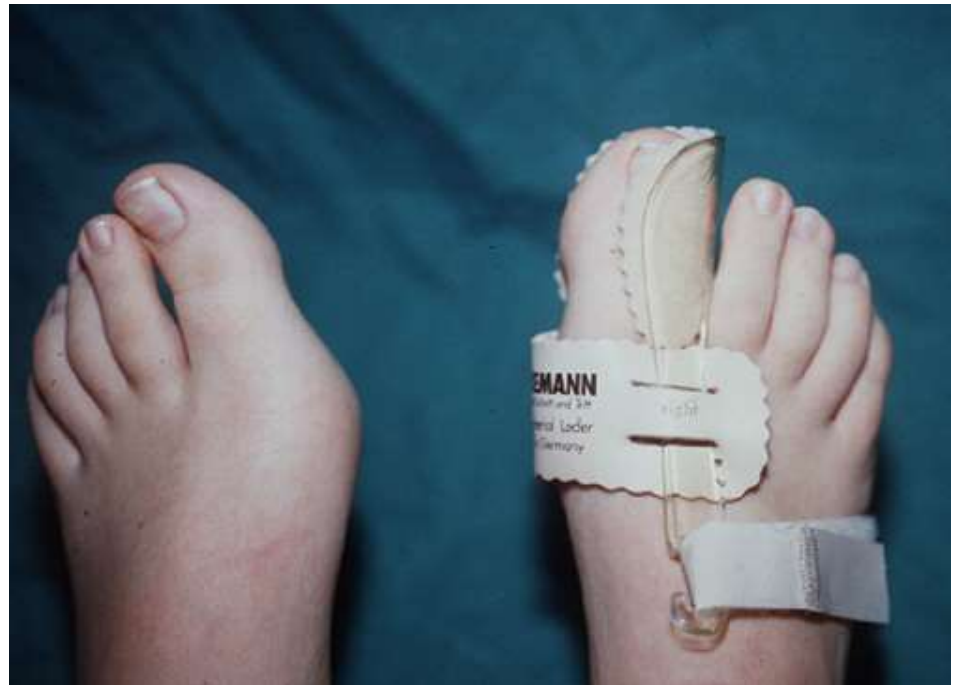

Pes planus (flatfótur, ilsig)



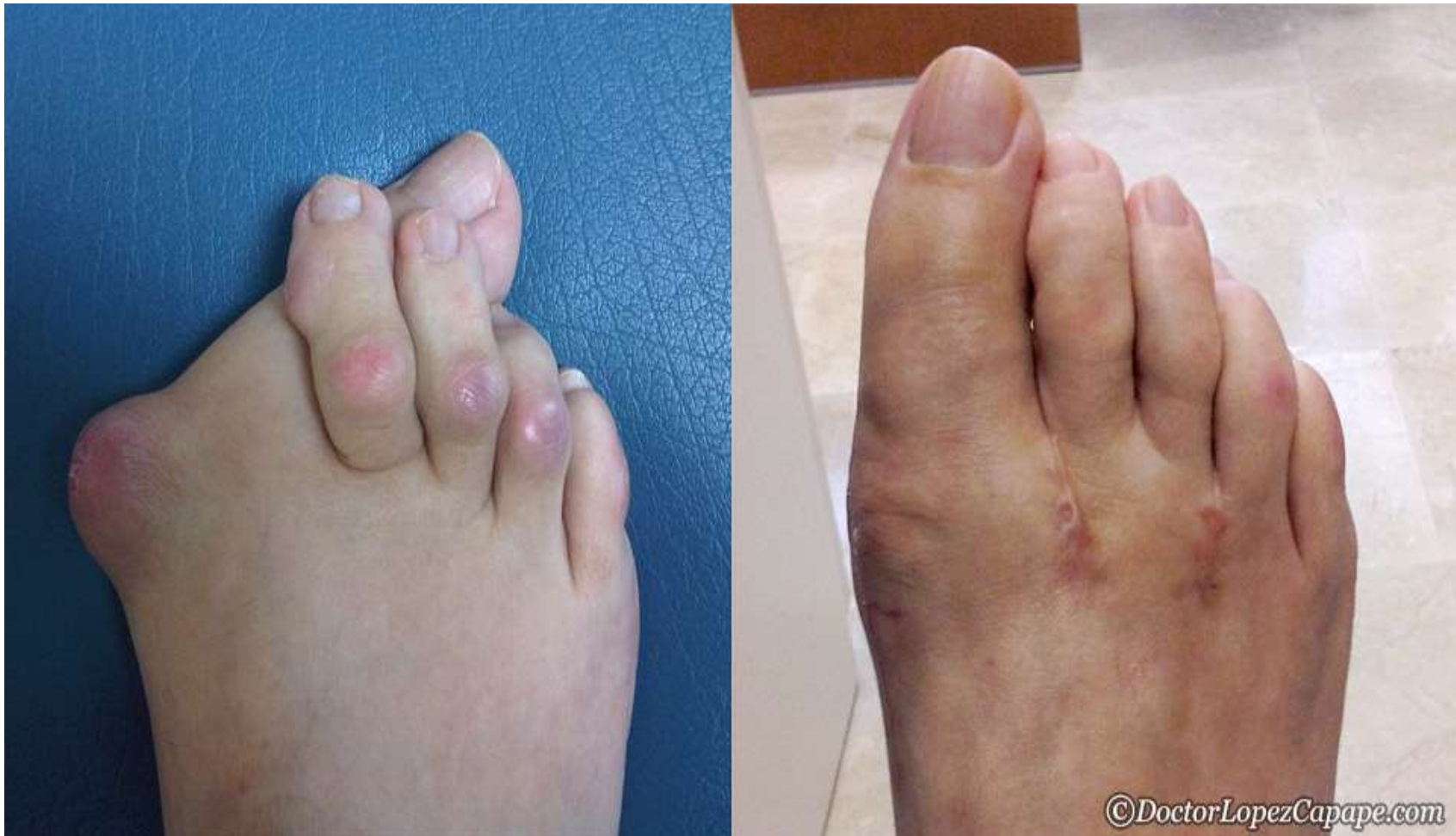EKKI skurðaðgerð?

- Conservatíf (non-operative meðferð)!
 - Innlegg (undir ilina)
 - Sérstakir púðar (undir tábergið)
 - Sérstakar spelkur
 - Sérstakir skór
 - Teyggjur
 - Kæling
 - NSAIDS
 - Sterar
 - Mýgrútur af ráðumá netinu og frá AI (fröken alvitur)




Skurðaðgerð/ir?

- Eina sem “virkar” hér (eins gott) – en ekki alltaf!
- ATH: þetta gerðist ekki á einni nóttu !



Takk fyrir;
gangi ykkur nú vel í greiningu, og
ekki síður í ráðgjöf og meðferð!



„The eagle has landed“