



Ortopedia – fullorðnir

- Sjúkdómafræði –

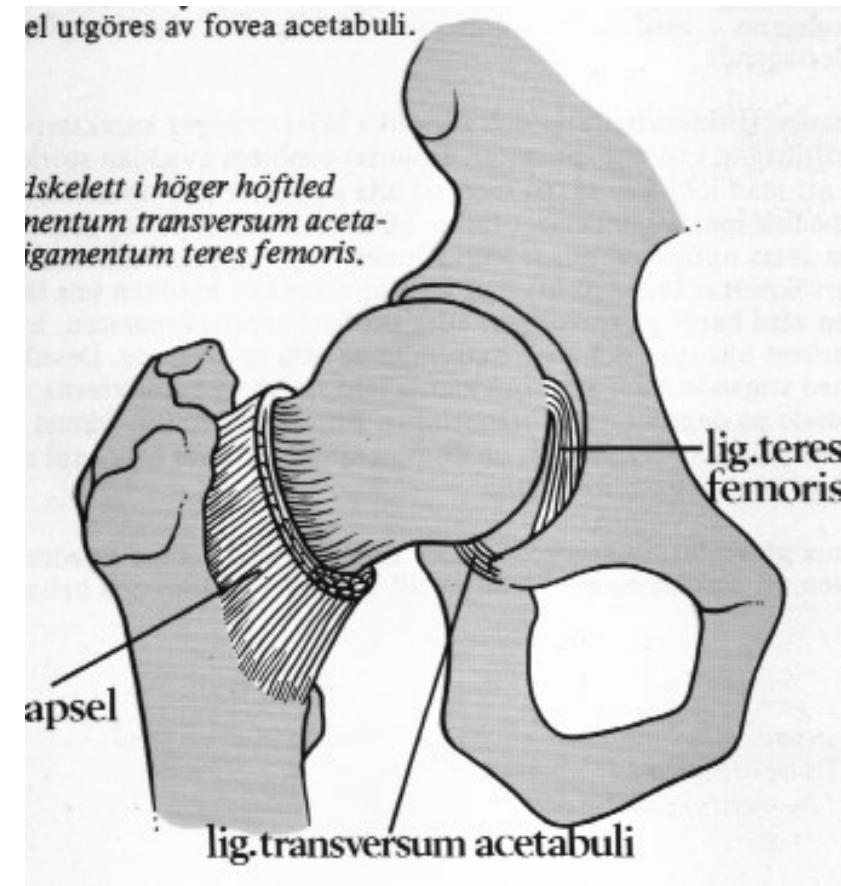
Slitsjúkdómar (köld ortopedia)

Halldór Jónsson jr

Bæklunarskurðeild LSH og Læknadeild HÍ

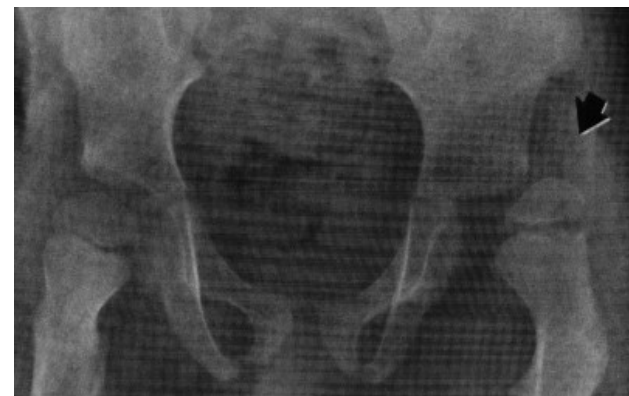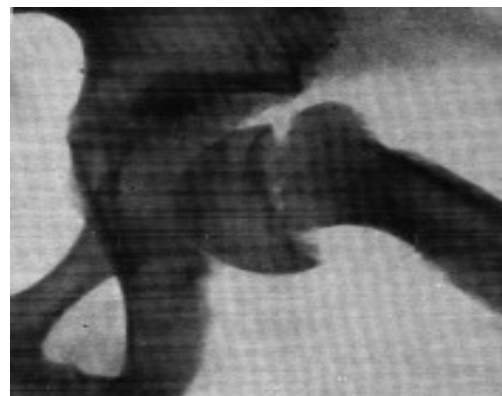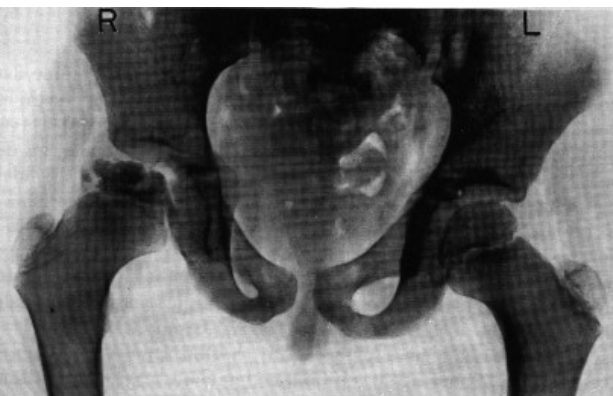Coxarthrosis (mjaðmaslit)

- Eitt af algengustu vandamálum í bæklunarlækningum.
- Einkennist af niðurbroti á liðbrjóski og aflögun á beini og liðum



Coxarthrosis (mjaðmaslit)

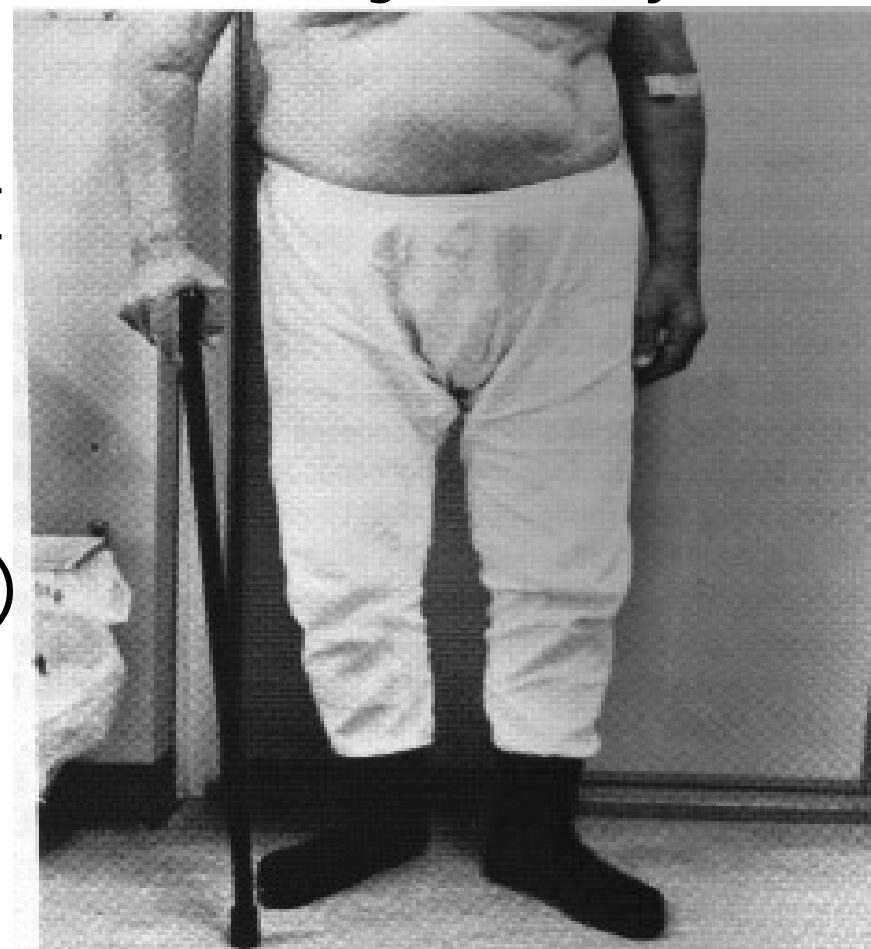- **HELSTU ORSAKIR:**
- Erfðir
- Afleiðingar slysa (collum brot, luxatio coxae)
- Afleiðingar læknismeðferðar (sterar, geislar)
- Afleiðingar barnasjúkdóma (Perthés, epifysiolysis, dysplasia)



Coxarthrosis (mjaðmaslit)

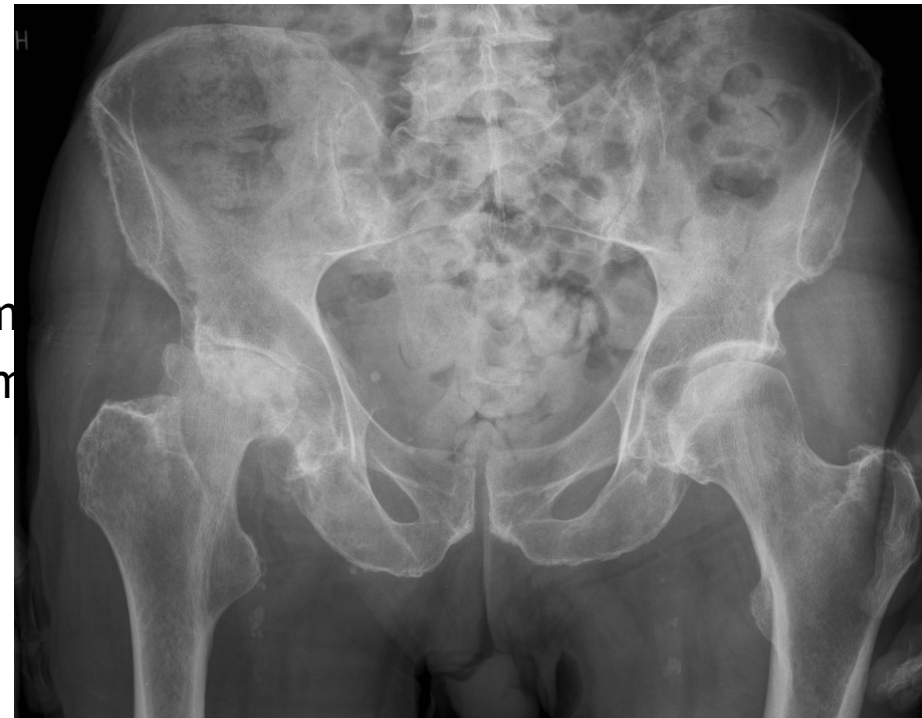- **KLINISK EINKENNI:**
- verkur/ hreyfisársauki: í nára og leiðir niður í innanvert hné (L-III taugaleiðni)
- stirðleiki: minnkuð innrótation, abduction og extension
- breytt göngulag: ant-algisk helti)

Verkir og slit í vi mjöðm!



Coxarthrosis (mjaðmaslit)

- **RANNSÓKNIR:**
- Venjuleg röntgen (pelvis og mjöðm), vanalegust og sýnir:
 - Lækkun á liðbili
 - Subchondral sclerosa í caput og acetabulum
 - Osteophytamyndanir á caput og acetabulum
 - Cystur í caput og acetabulum
 - Subluxation á caput lateralt og upp á við)
- Segulómrannsókn (AVN ??)



Coxarthrosis (mjaðmaslit)

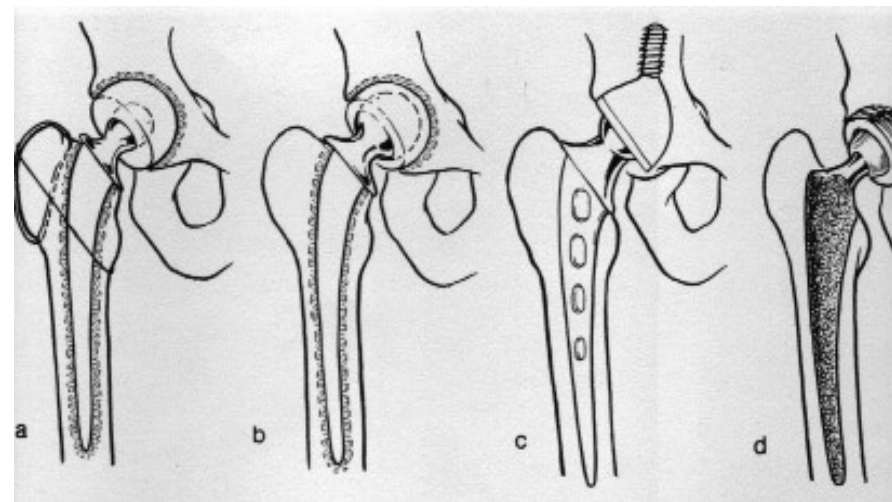
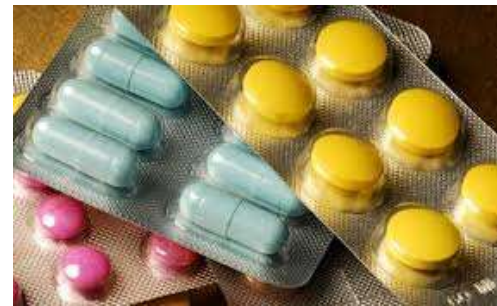MEÐFERÐ:

Ekki aðgerð:

- Bólgueyðandi lyf: per os vs. Inj í liðinn (intraarticular sterar)
- Stoðtæki: stafur eða hækja, notað á frísku hliðinni
- Hjálpartæki: sokka- og skóífærur, framlengingatangir

Aðgerð:

Liðskipti (heill gerviliður)



Coxarthrosis (mjaðmaslit)

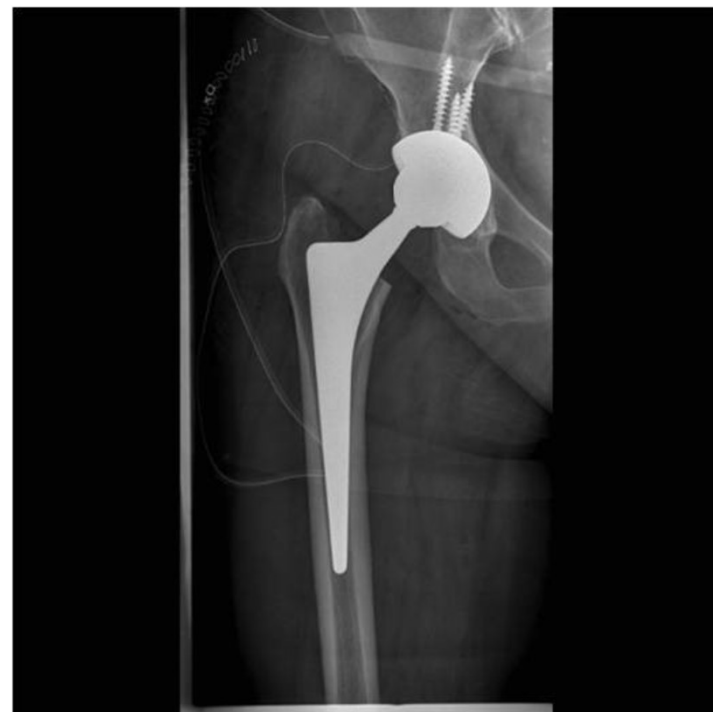SAMEIGINLEGT MJADMAADGERÐUM

Peri-operative meðferð

- Inj Keflex iv
- Inj Fragmin (low-molecular heparin) sc
- Verkja- og bólgueyðandi lyf p os
- (Sáradren)
- Koddi milli fóta

Post-operative meðferð (fyrstu 6 vikurnar)

- Hækjur + þjálfun
- Ekki setjast djúpt
- Upphækkun á klósettið
- Ekki krossa fætur

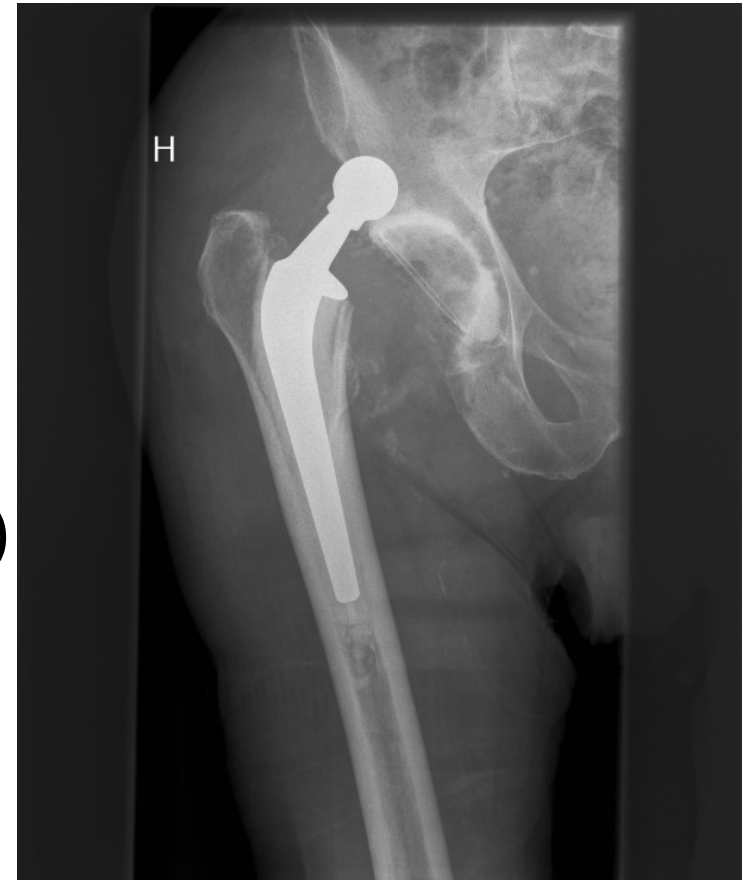

t.d. ósementeraður mjaðmaliður

Coxarthrosis (mjaðmaslit)

AKÚT KOMPLIKATIONIR:

- ✓ Luxation á lið
- ✓ Peroneus paresis (fallfótur)
- ✓ Embolia í lungu
- ✓ Hjartainfarkt
- ✓ Thrombosis í ganglim (intima los)

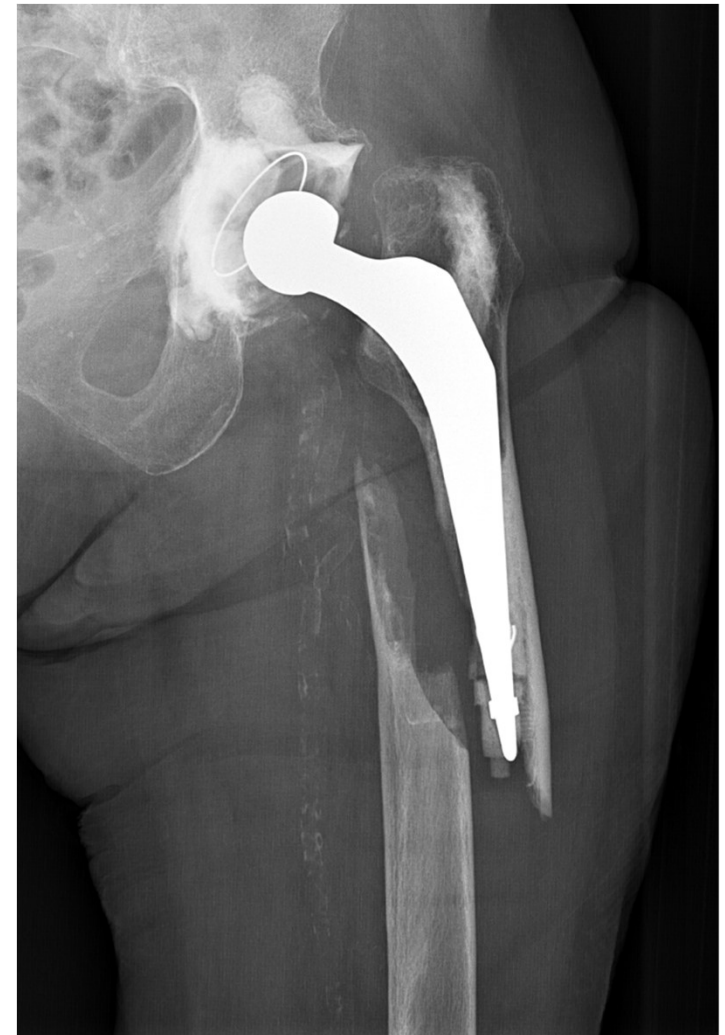
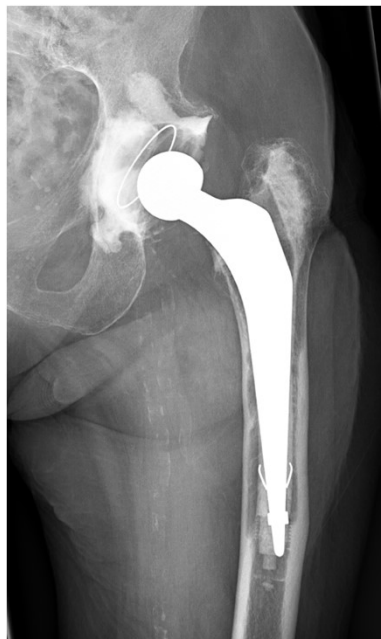
Cementeraður gerviliður
úr lið!

Coxarthrosis (mjaðmaslit)

SEINAR KOMPLIKATIONIR:

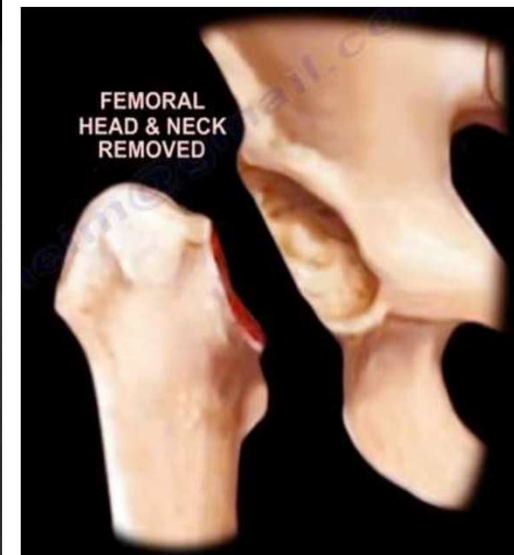
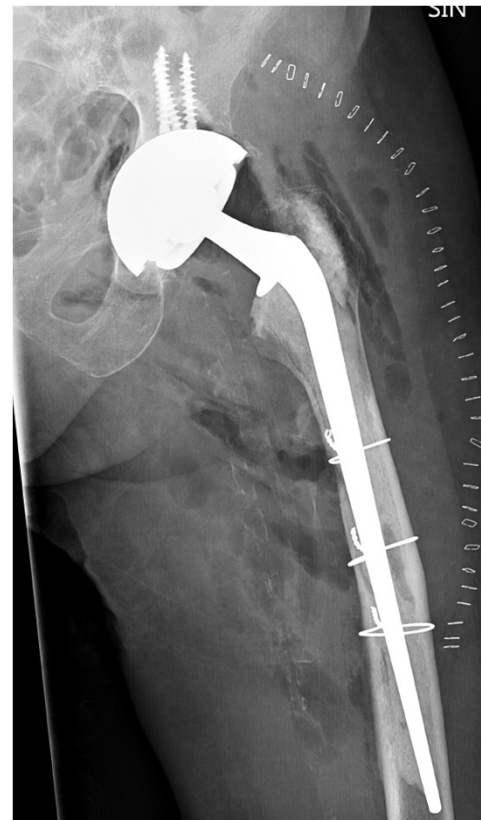
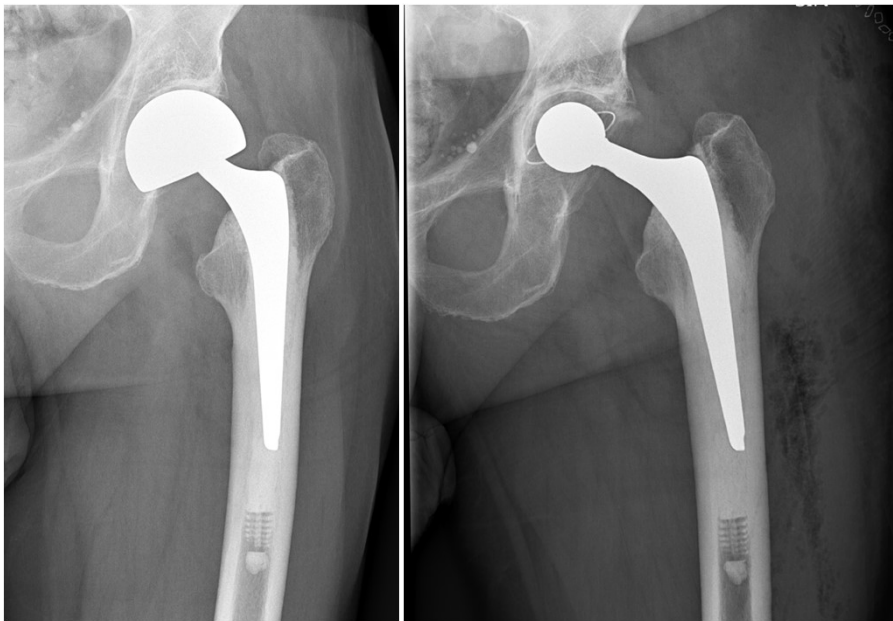
- Los á bolla og/eða stilk
- Brot á lærlegg um eða neðan prótesuenda (grenndarbrot) – getur einnig verið akút



Coxarthrosis (mjaðmaslit)

MEÐFERÐ VIÐ KOMPLIKATIONUM:

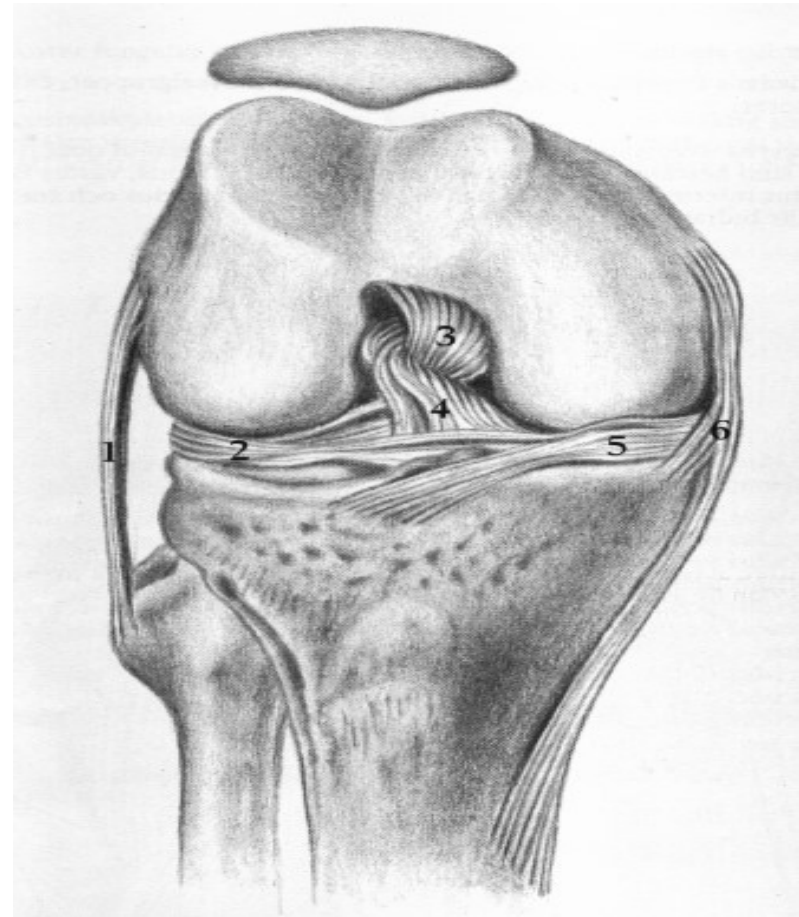
- Revision; skipta út biluðum hlutum, einum eða báðum!
- Laga brot
- Girdlestone



Gonarthrosis (hnéslit)

KLINISK EINKENNI:

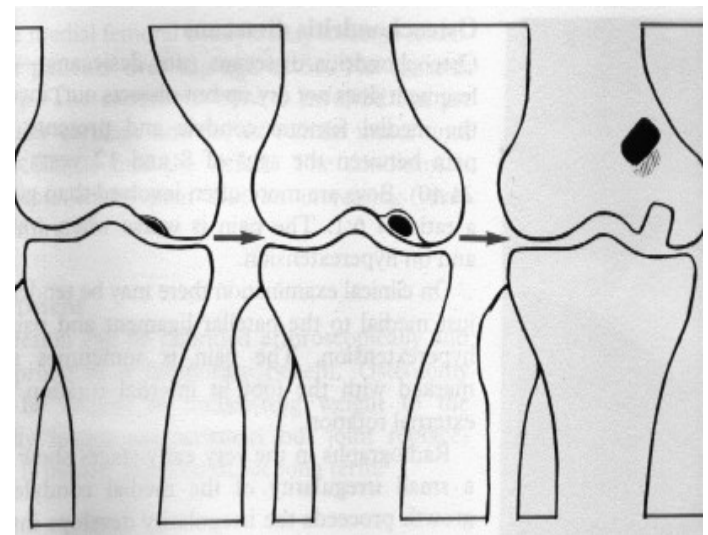
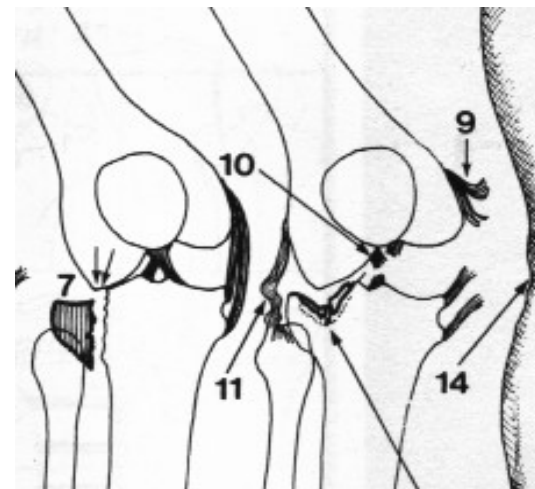
- verkur/ hreyfisársauki
- stirðleiki / aflögun
- breytt göngulag: ant-algisk helti



Gonarthrosis (hnéslit)

HELSTU ORSAKIR:

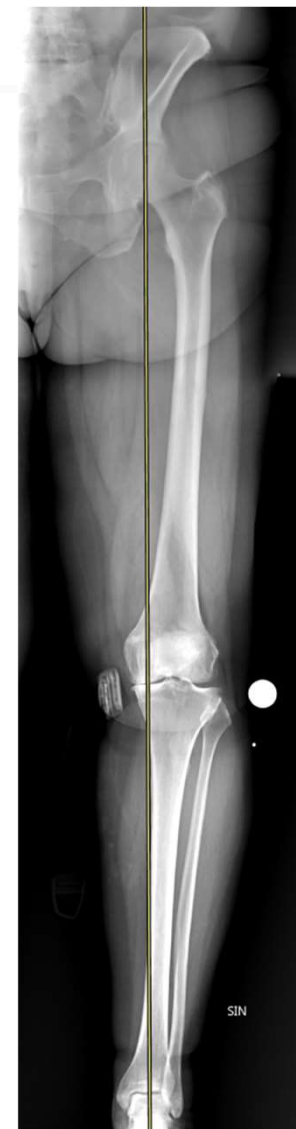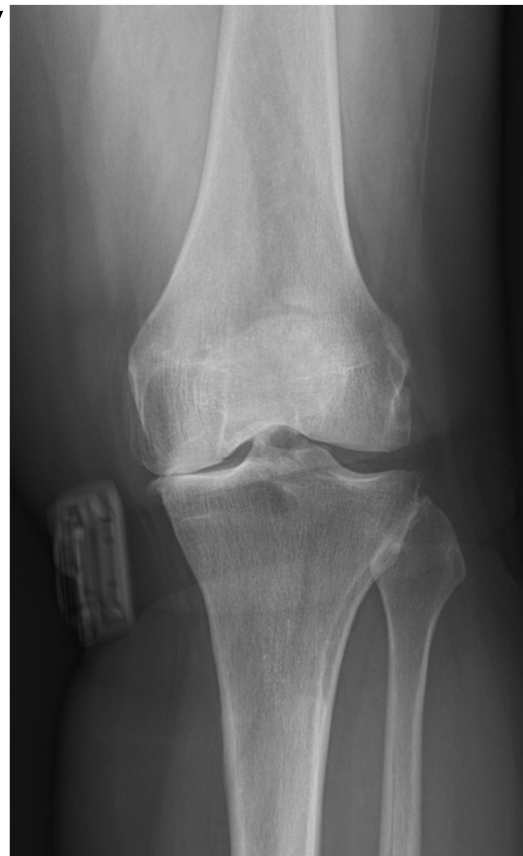- Erfðir - offita
- Afleiðingar slysa (brot á lateral tibia condyl; liðbönd: fremra krossband og/eða medial collateral)
- Afleiðingar læknismeðferðar: (meniscectomia, sterar, sýkingar)
- Afleiðingar barnasjúkdóma (osteochondritis dissecans, genu varum, genu valgum)



Gonarthrosis (hnéslit)

RANNSÓKNIR:

- Venjuleg röntgen vanalegust, sýnir:
 - Lækkun á liðbili
 - Subchondral sclerosa
 - Osteophyta myndanir
 - Cystur í frauðbeininu
 - Subluxation
- Langar myndir (lína og kúla til að mæla

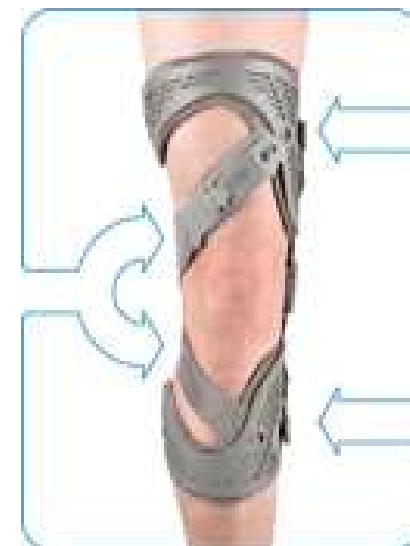

Gonarthrosis (hnéslit)

MEÐFERÐ:

Ekki aðgerð

- Bólguþeyðandi lyf: per os vs. inj
- Minnka líkamspunga
- Stoðtæki: stafur eða hækja, notað á frísku hliðinni, spelka til að minnka hreyfingar og gefa hliðarstuðning – “unloader”
- Hjálpartæki: sokka- og skóífærur, framlengingatangir

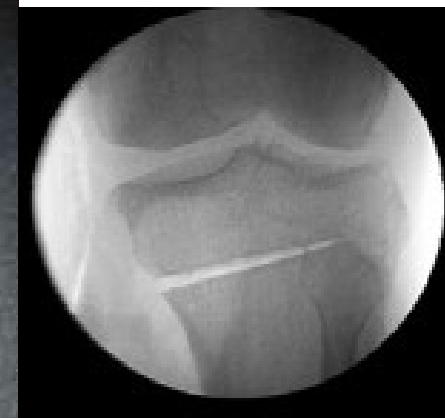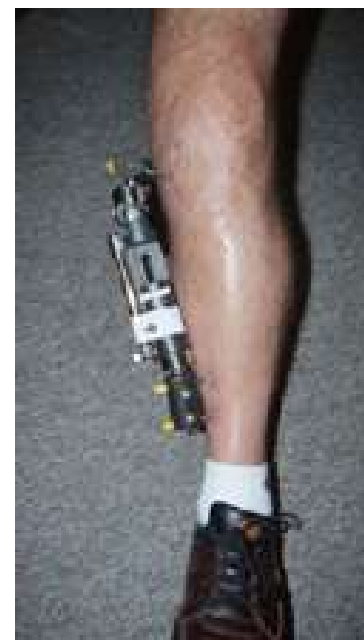
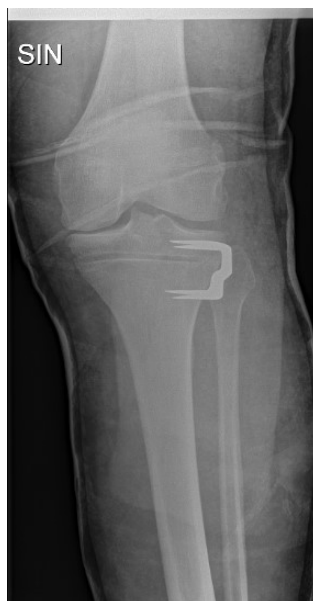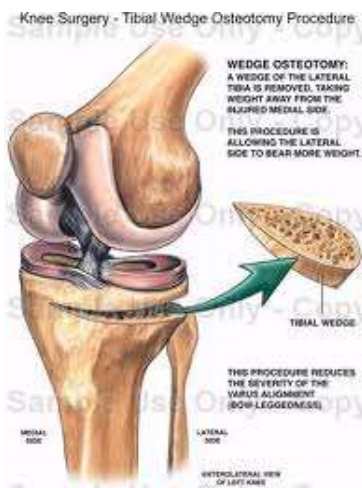
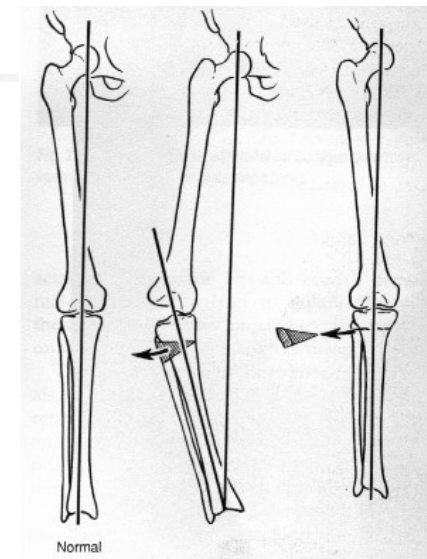


Gonarthrosis (hnéslit)

MEÐFERÐ

Aðgerð:

- Extra-articular aðgerðir
 - Decompression - uppborun
 - Osteotomia á tibia: mínus eða plús



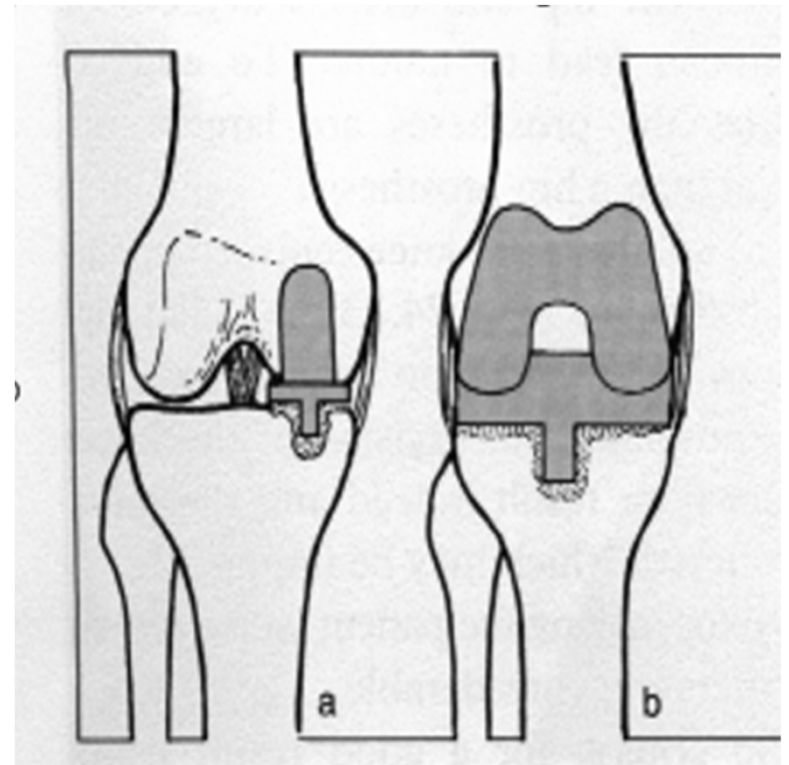
Gonarthrosis (hnéslit)

MEÐFERÐ

Aðgerð:

Intra-articular aðgerðir:

- Arthroskópía og liðtoilet
- Uni-compartmental arthroplastic (a= hálfur gerviliður)
- Total arthroplastic (b= heill gerviliður)

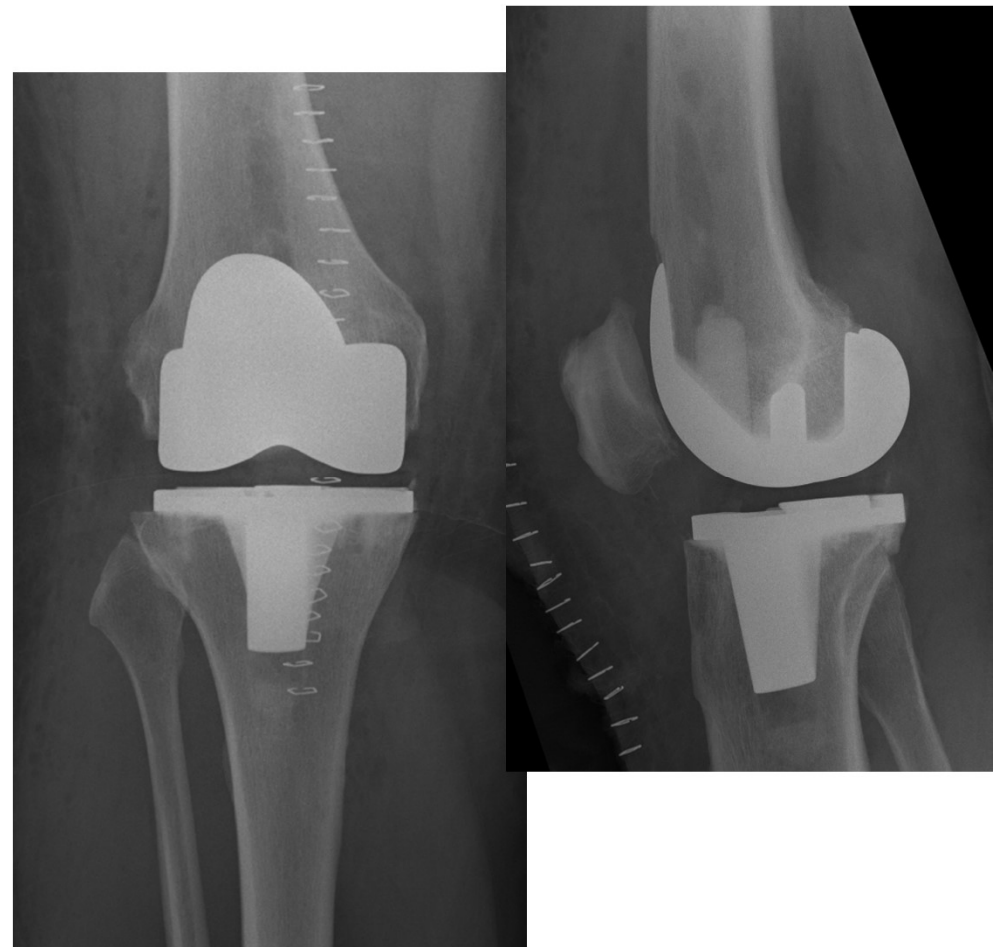


Gonarthrosis (hnéslit)

Post-op:

- Verkja- og NSAID p os
- (Sáradrain) í 1 dag
- Þrýstiumbúðir í 3 daga
- Inj Keflex iv
- Inj Fragmin (low-molecular heparin) sc

- Fyrstu 6 vikurnar:
- Hækjur + þjálfun
- Ekki ganga á ójöfnu





Gonarthrosis (hnéslit)

AKÚT KOMPLIKATIONIR:

- Húðnekrósa
- Sárasyking
- Thrombosis í ganglim
- Embolia í lungu
- Hjartainfarkt
-

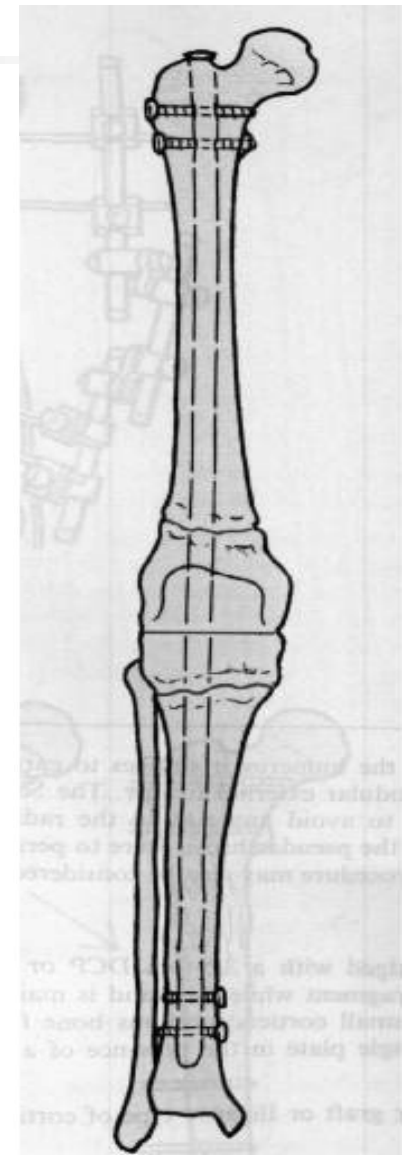
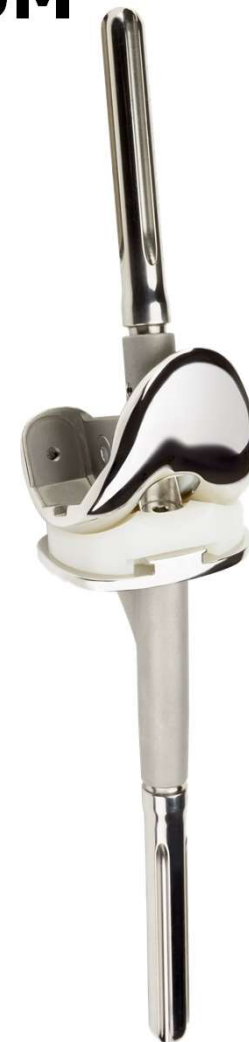SEINAR KOMPLIKATIONIR:

- Los á tibia og/eða femur komponentum
- Brot á lærlegg (grenndarbrot – sjá fyrr)

Gonarthrosis (hnéslit)

MEÐFERÐ VIÐ KOMPLIKATIONUM

- Sárarevísion
- Sýklalyf
- Laga brot
- Prótesurevísion (mynd með stautum)
- Staurliður (mynd með nagla)



Humero glenoidal arthrosis (axlarslit)

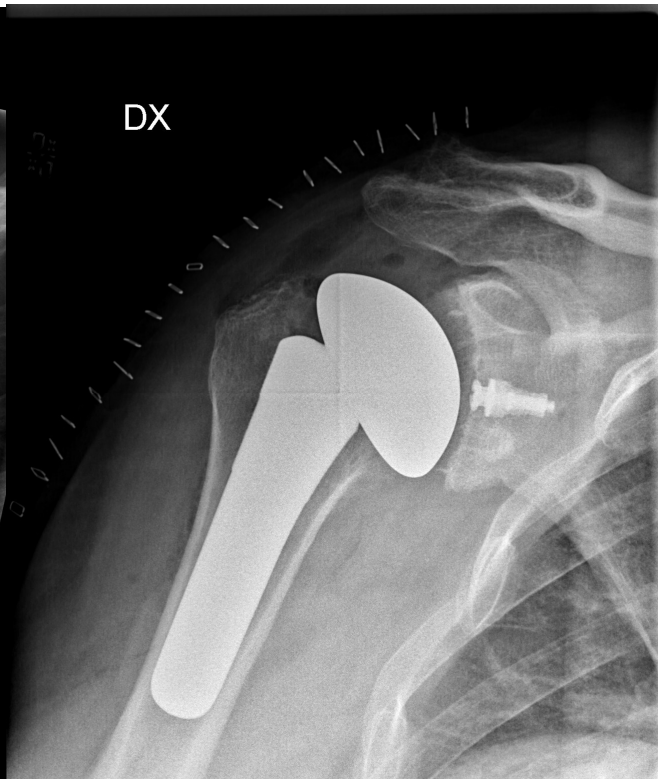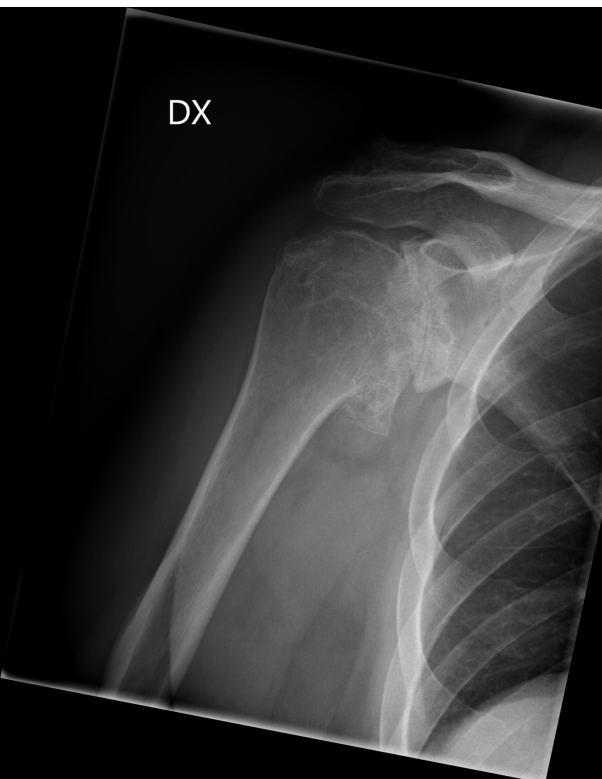
Primary - frumkomið:

- Sbr mjöðm og hné

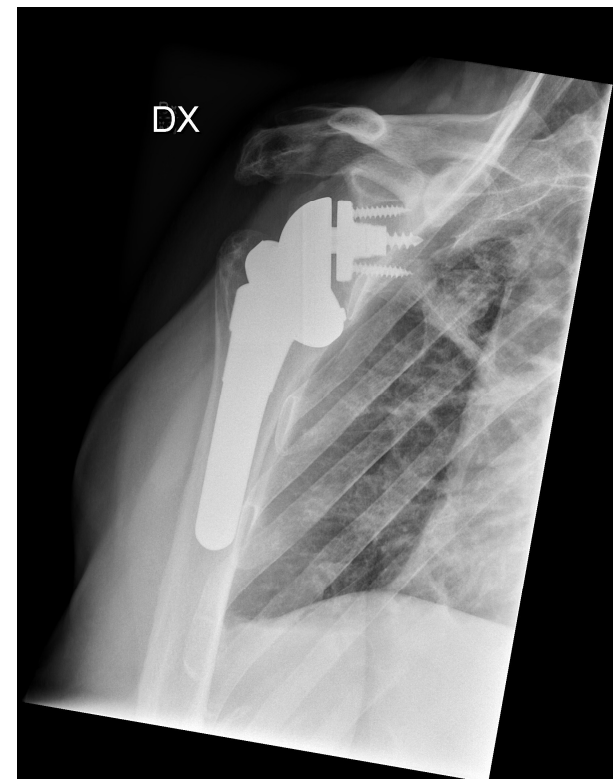Secondary - síðkomið:

- Afleiðing liðhlaups
- Afleiðing bilaðs vöðvahylkis

Heilliður - venjulegur



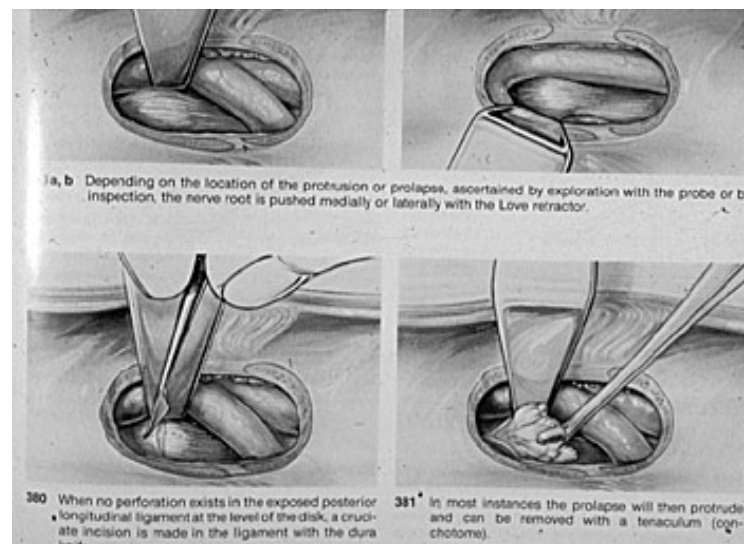
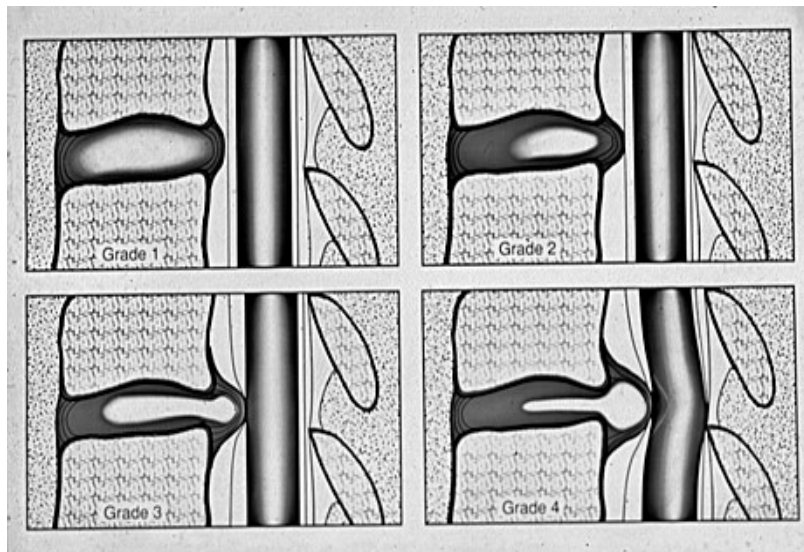
Heilliður - viðsnúinn



Spondylarthrosis (hryggslit)

Discus prolaps (brjósklos):

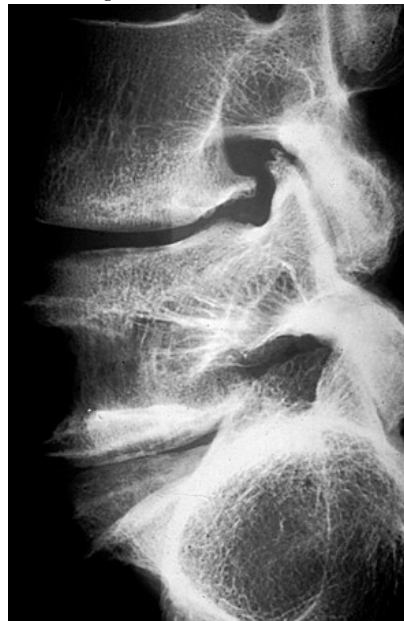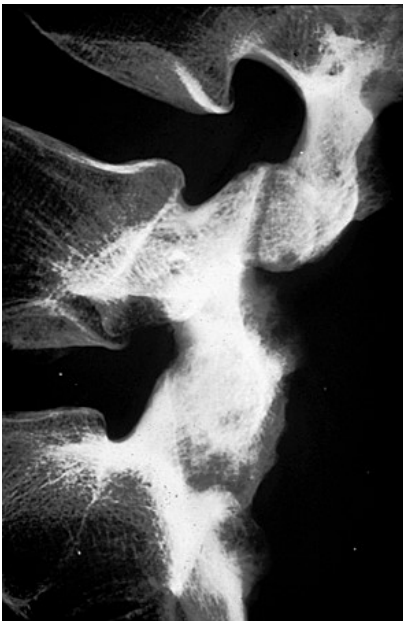
- L4-L5
- L5-S1
- Verkir í baki og/eða fæti
- Dofi, máttleysi, viðbragðsleysi
- MEIDEI: klofdofi, þvagstopp (getur verið v/ verkja)!



Spondylarthrosis (hryggslit)

Spondylosis (slit í öllu liðbilinu):

- L4-L5
- L5-S1
- Verkir í baki
- Ekki: dofi, máttleysi eða viðbragðsleysi



Lækkað liðbil
Nýmyndun á beini
Nabbar á beinbrúnum

Spondylarthrosis (hryggslit)

Afleiðingar slitgigtar:

- Spinal stenosis (hryggöng)
- Spondylolisthesis (hryggskrið)!

Spenging

