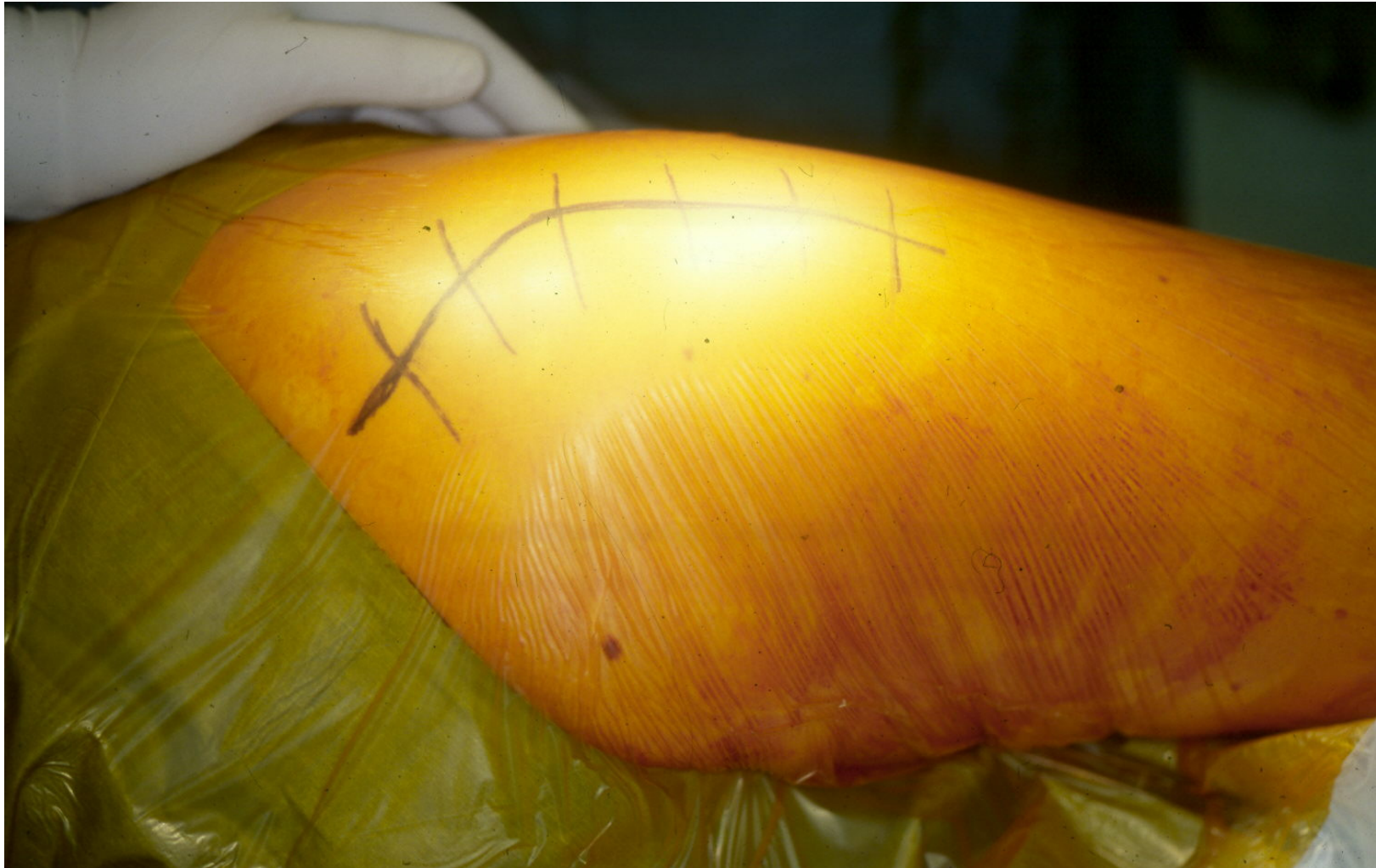

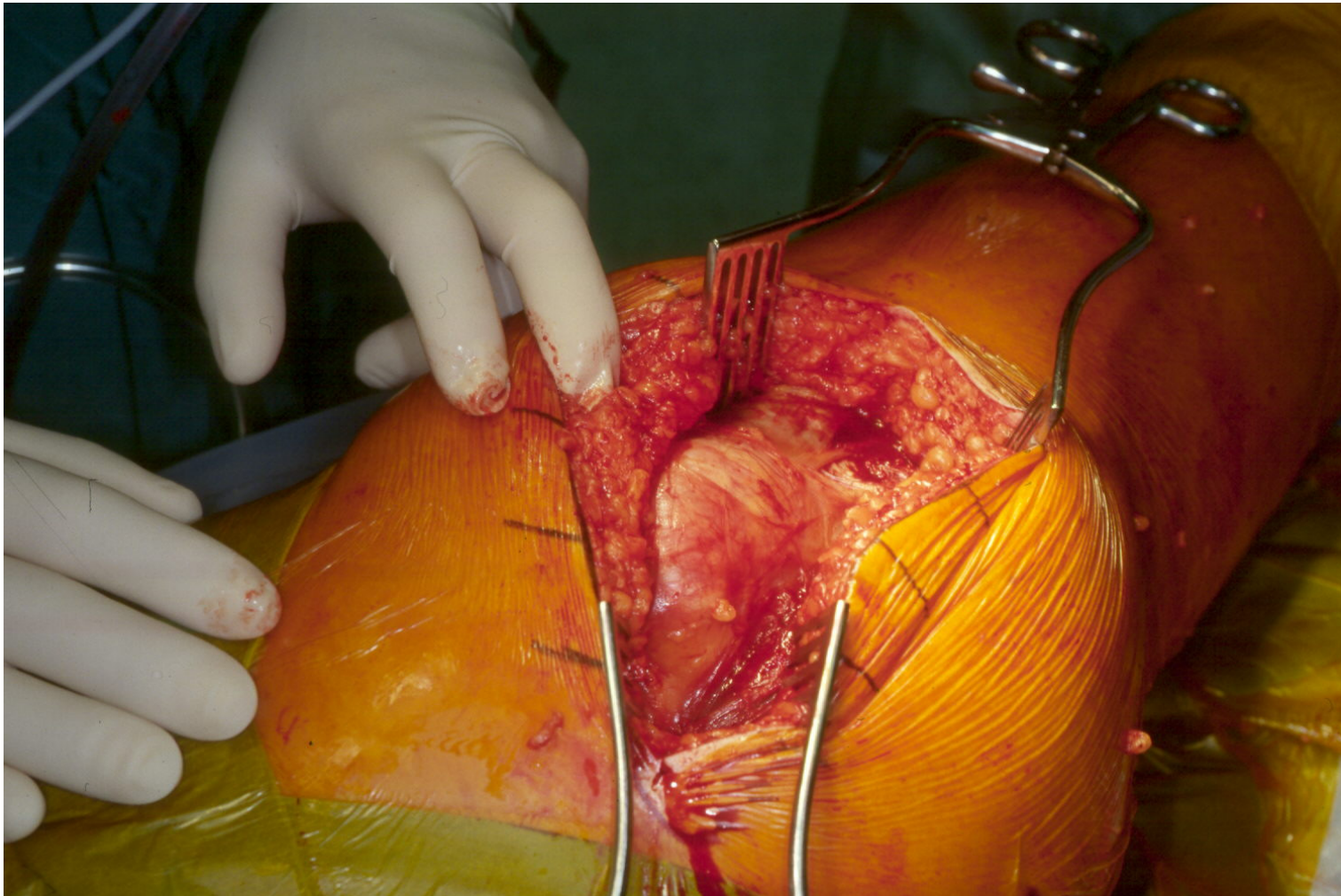
# GERVILÐAÆÐGERÐ Á MJÖÐM:

Húðskurður aftan og utan á hægri mjöðm –  
engin blóðlokun



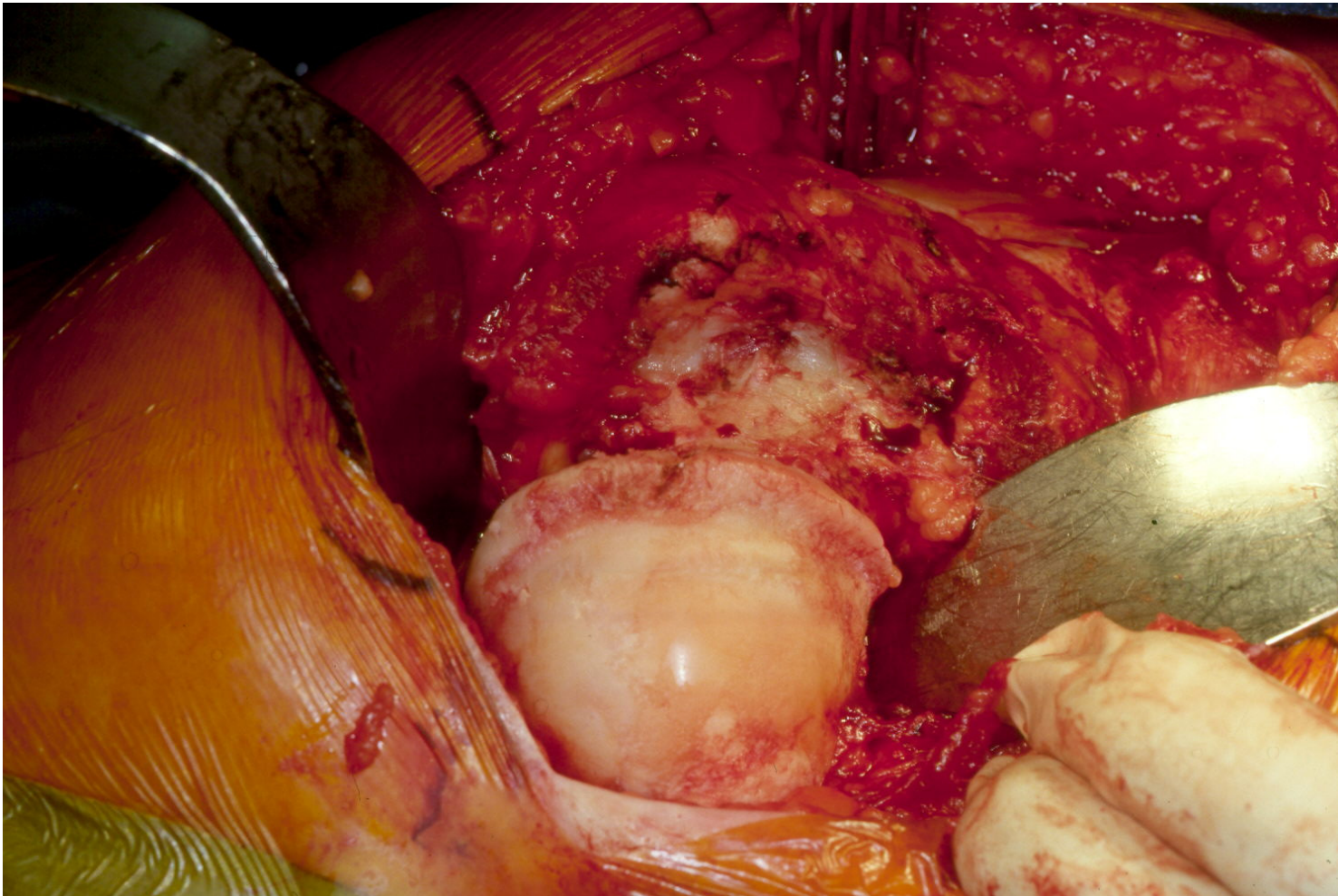
# GERVILÐAADGERÐ Á MJÖÐM:

Húðskurður – búið að opna inn að mjaðmalið



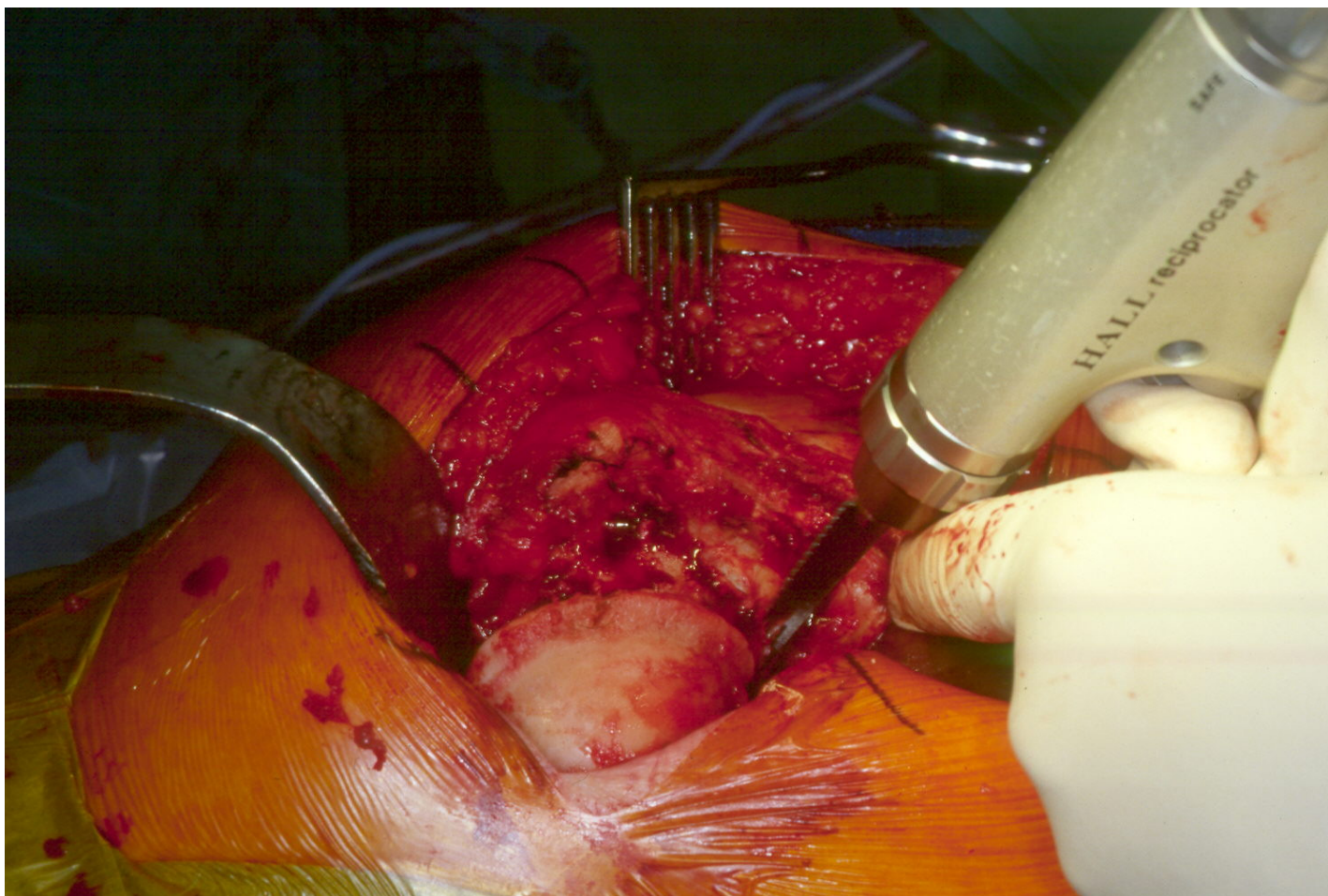
# GERVILÐAÆÐGERÐ Á MJÖÐM:

Liðpoki fjarlægður - liðkúlu lyft úr augnkarli



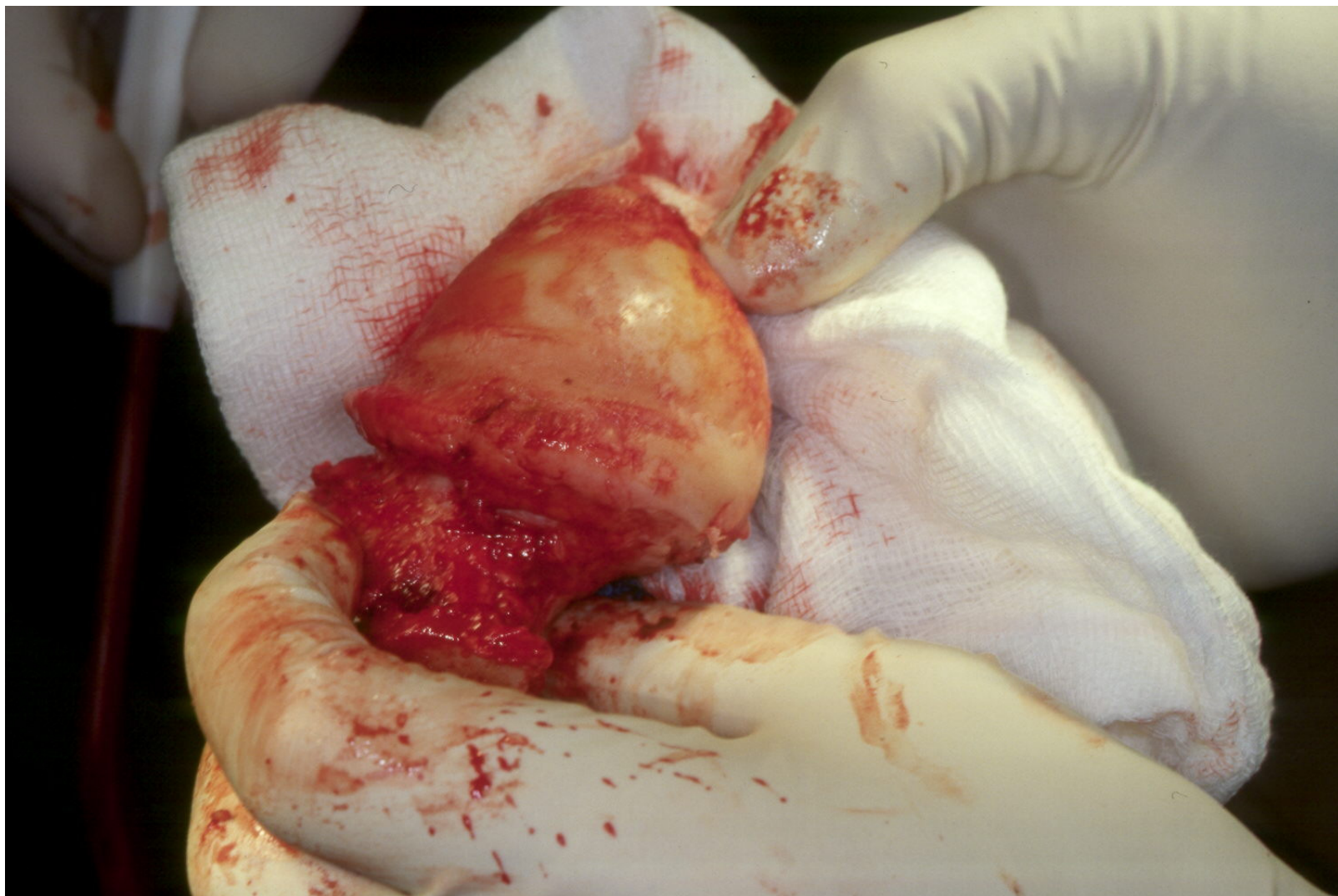
# GERVILIÐAÐGERÐ Á MJÖÐM:

Lærleggsháls sagaður og liðkúla fjarlægð



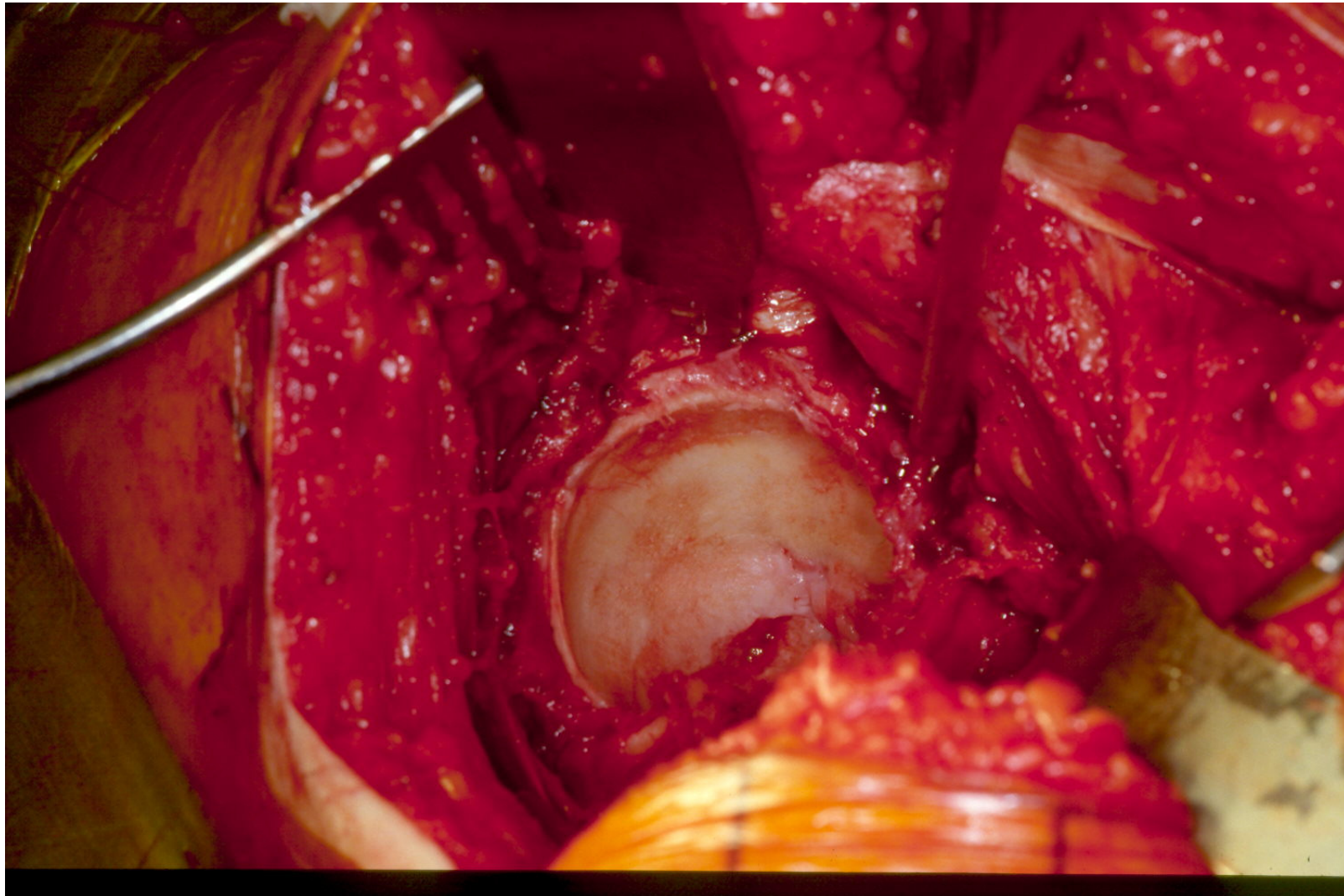
# GERVILÐAÆÐGERÐ Á MJÖÐM:

Liðkúla þrífín og sett í beinabanka

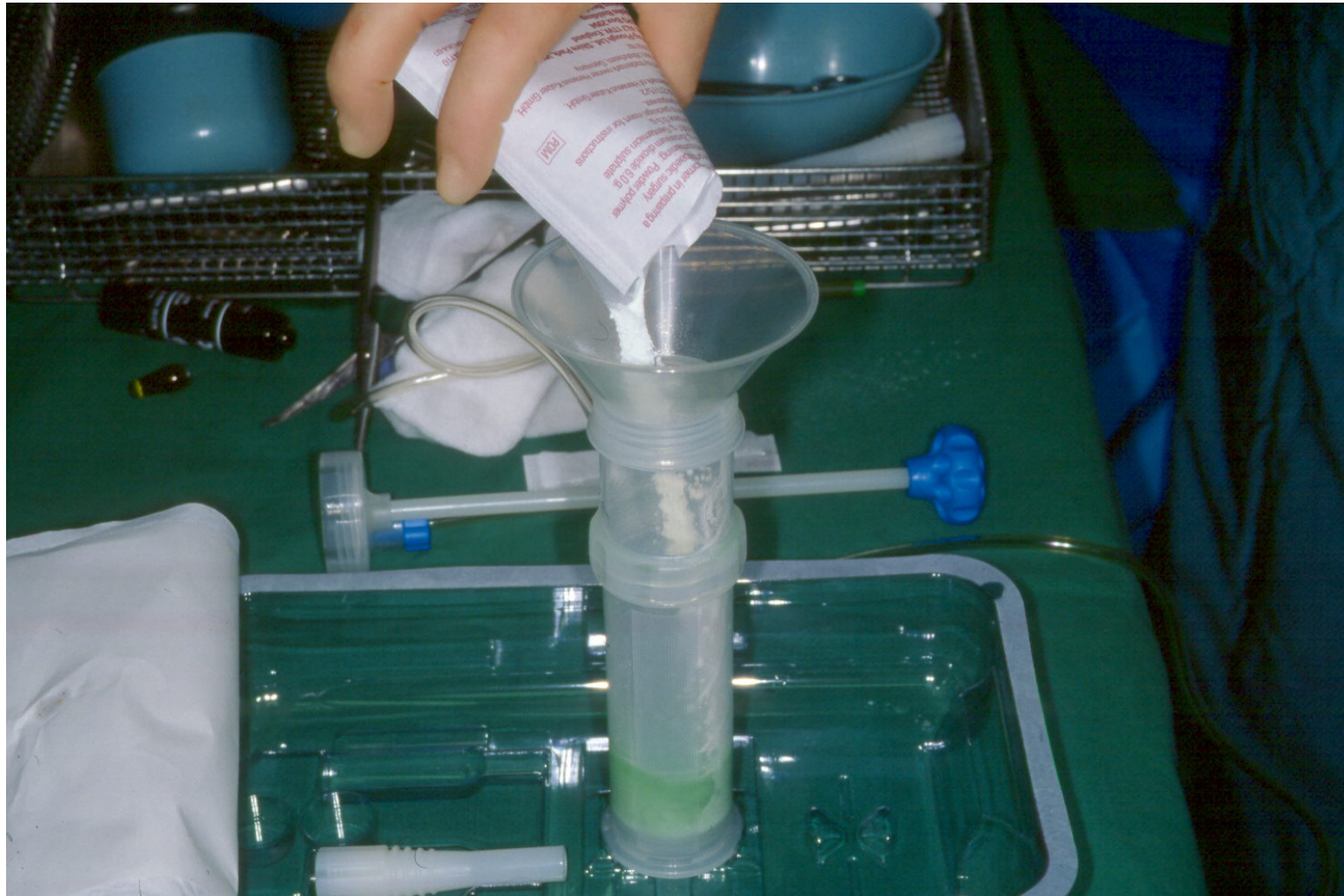

# GERVILIÐAÐGERÐ Á MJÖÐM:

Liðbrjósk hreinsað úr augnkarli

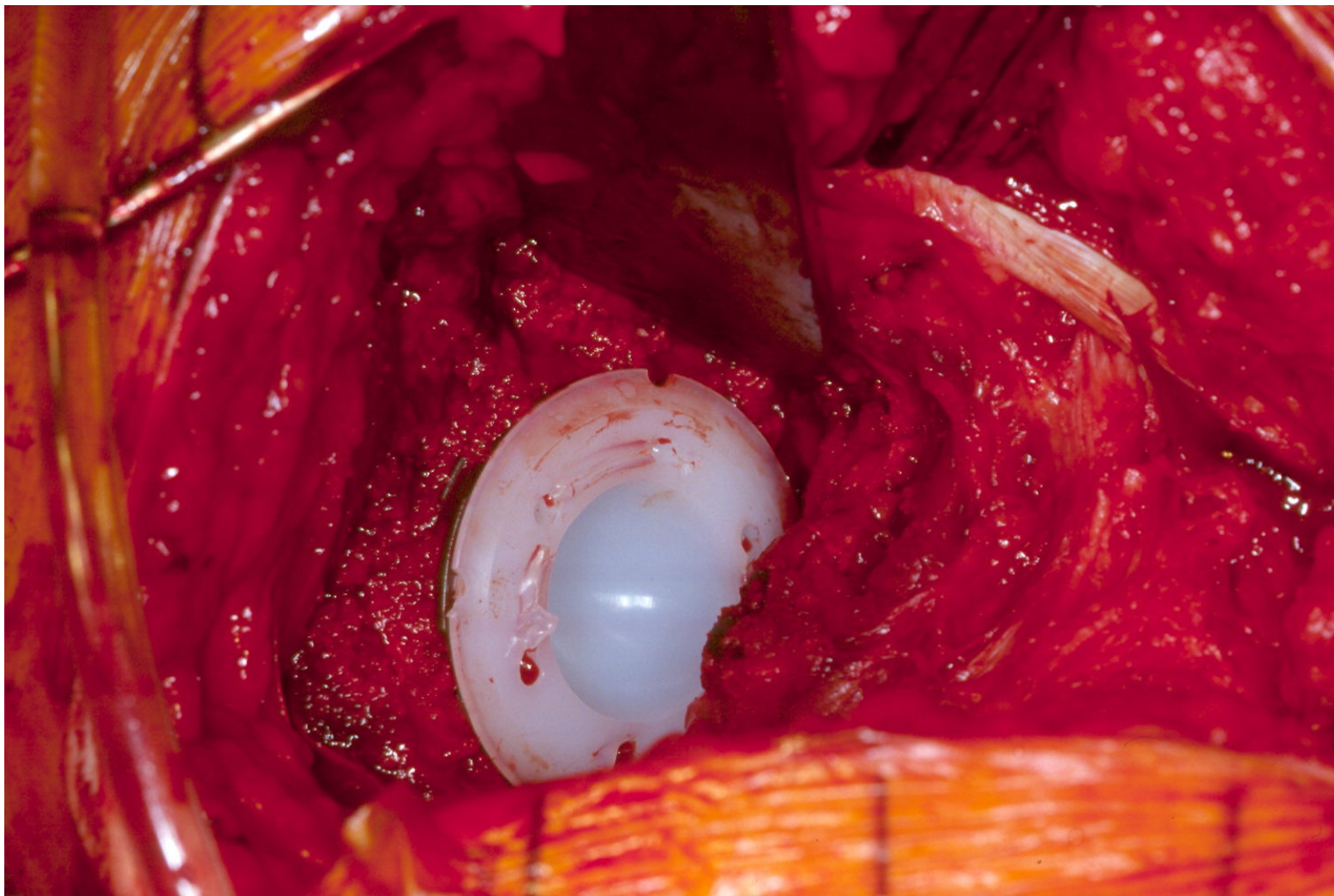


# GERVILIÐAÆÐGERÐ Á MJÖÐM: Límið blandað



# GERVILIÐAÐGERÐ Á MJÖÐM:

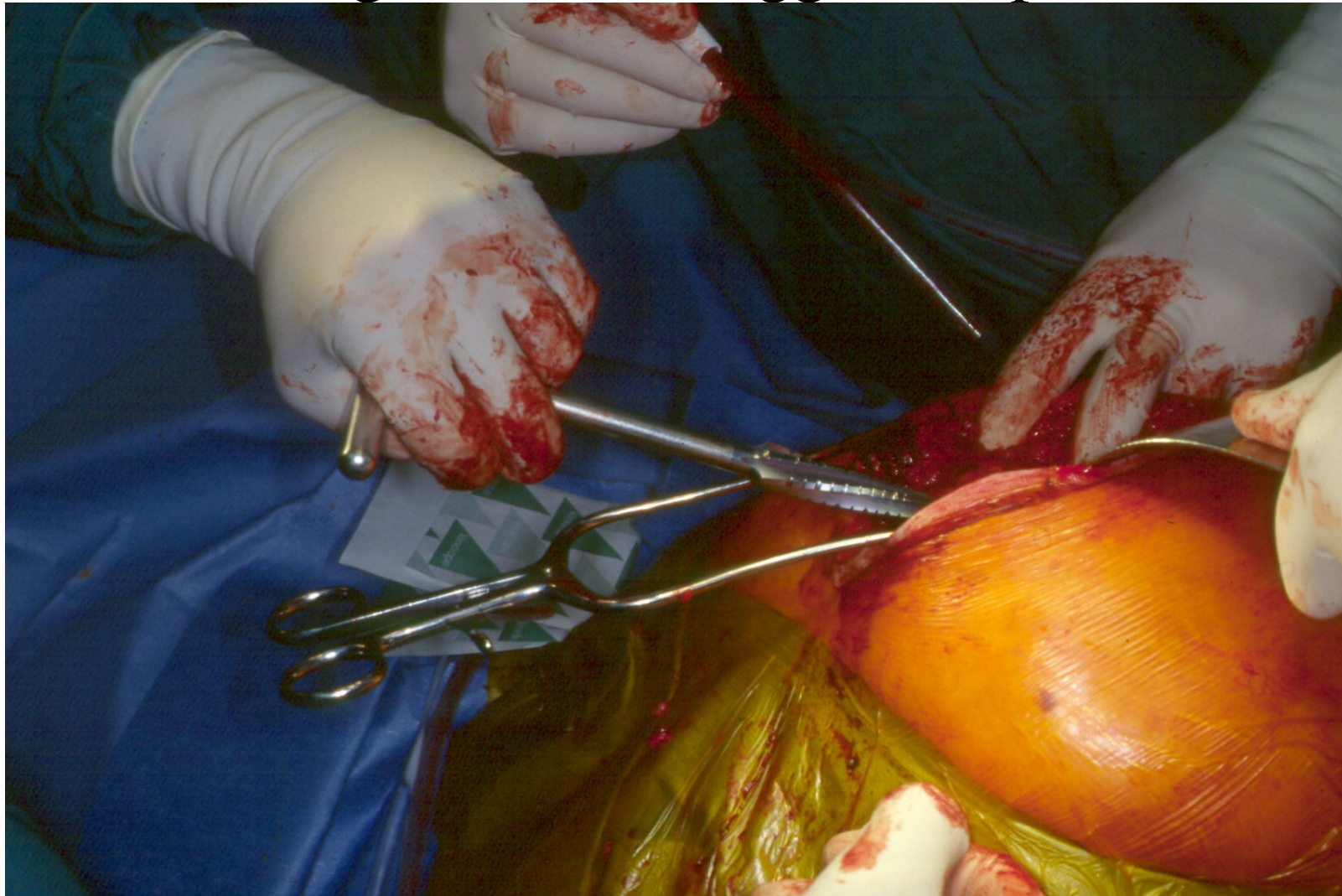
Plast í augnkarlinn – liðfóðring (bolli)





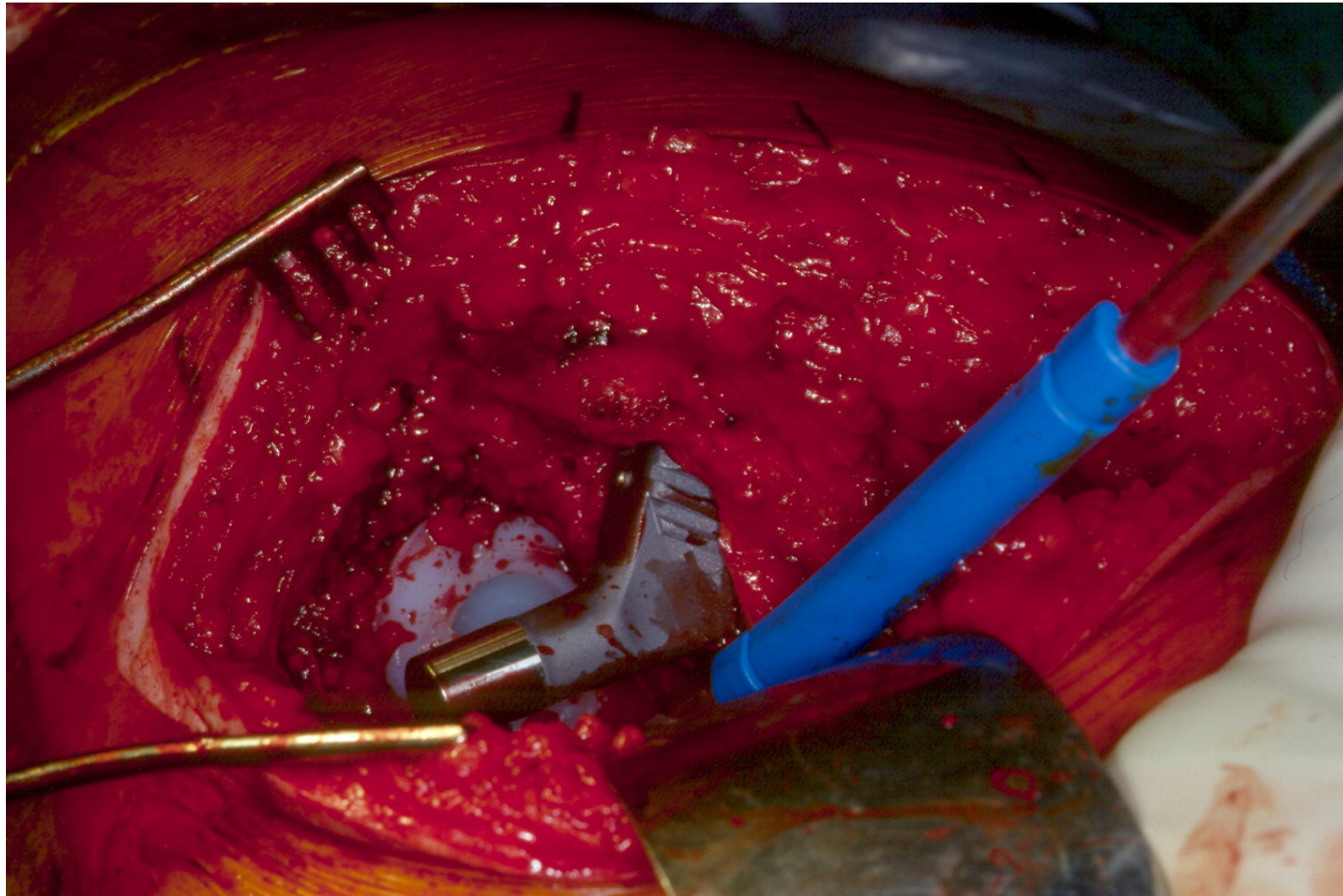
# GERVILÐAADGERÐ Á MJÖÐM:

Mergholan á lærleggnum opnuð



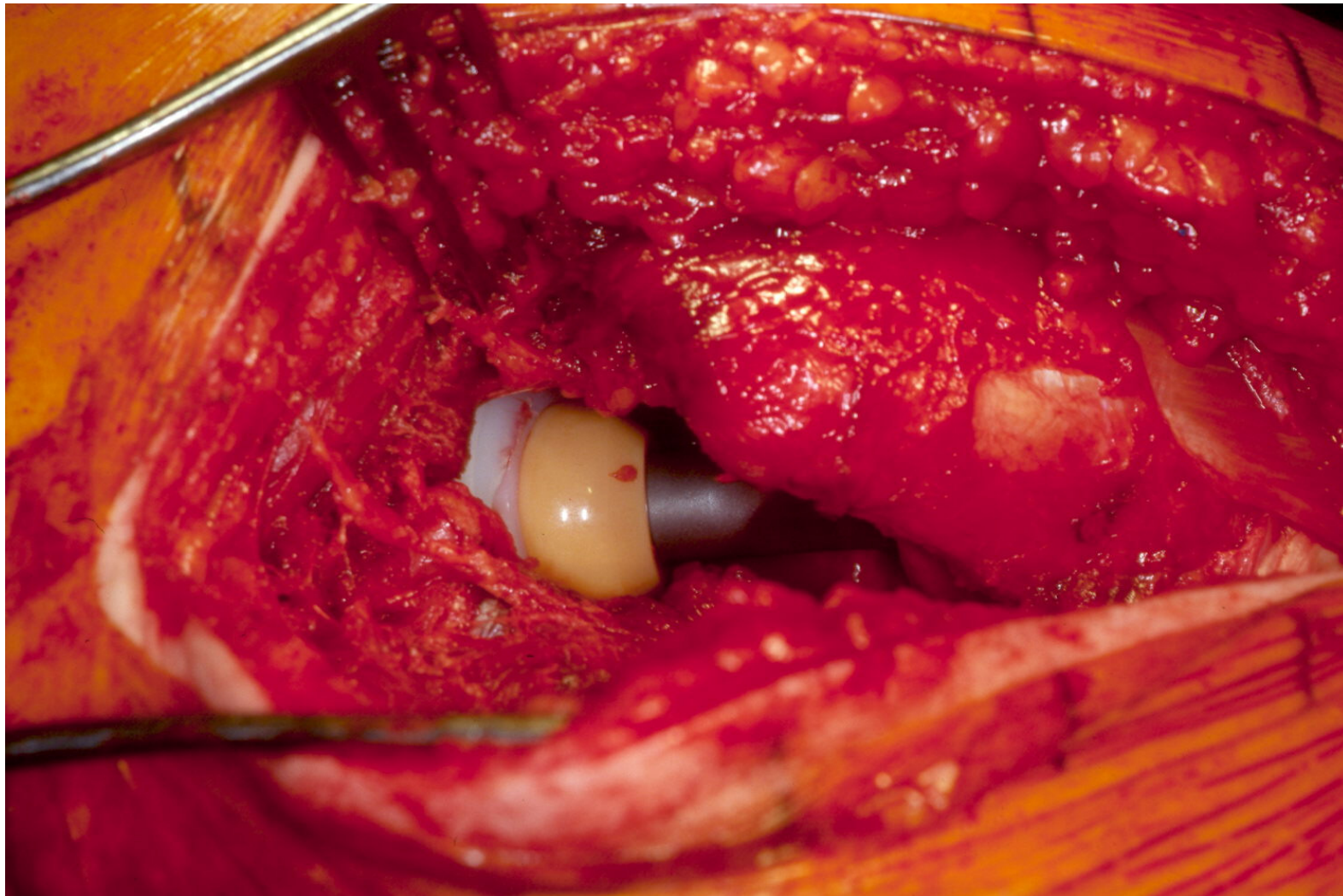
# GERVILÐAÆÐGERÐ Á MJÖÐM:

Stálskaft með hálsi sett í lærlegginn



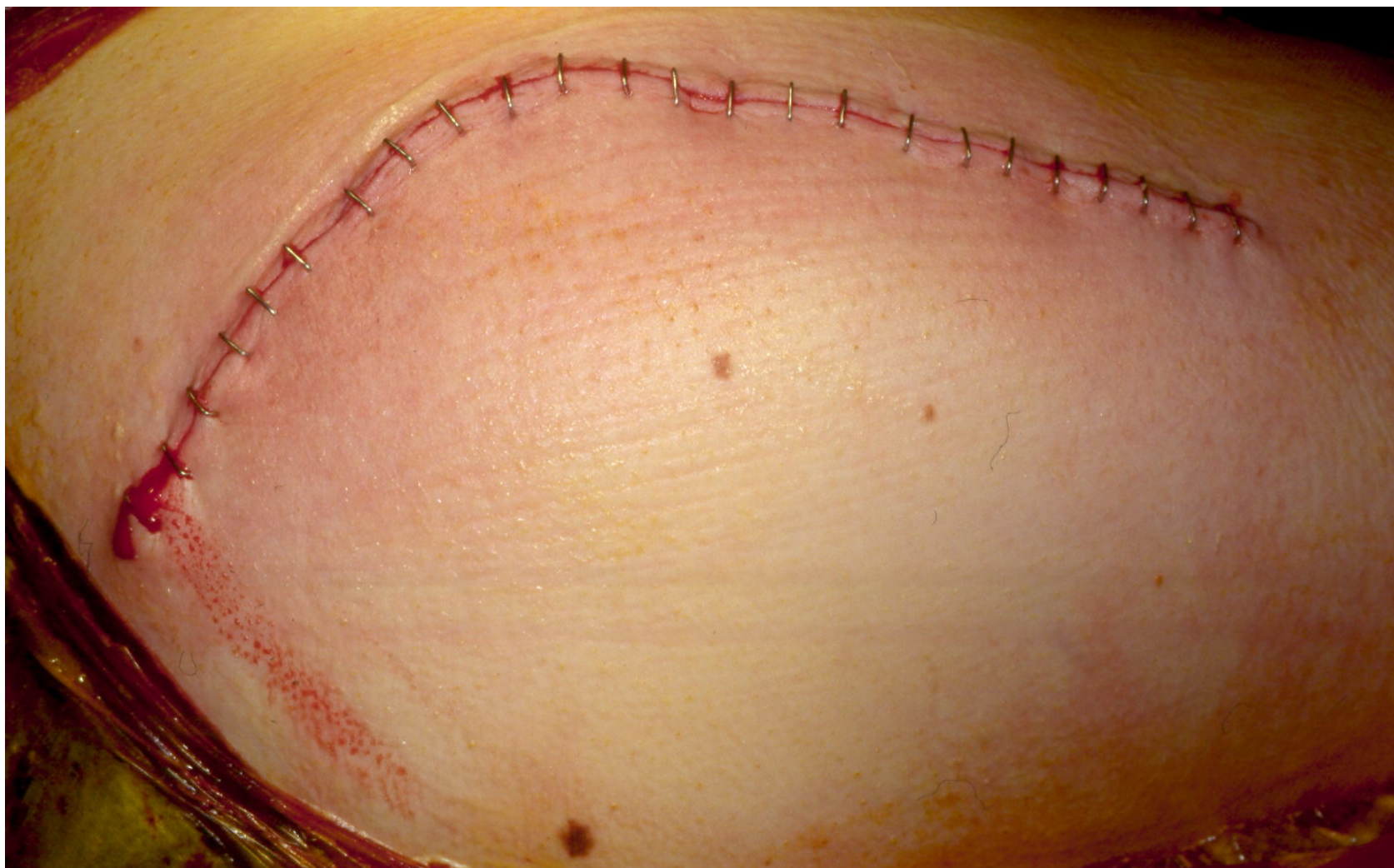# GERVILIÐAÐGERÐ Á MJÖÐM:

Liðkúla tengir hálsinn við skálina



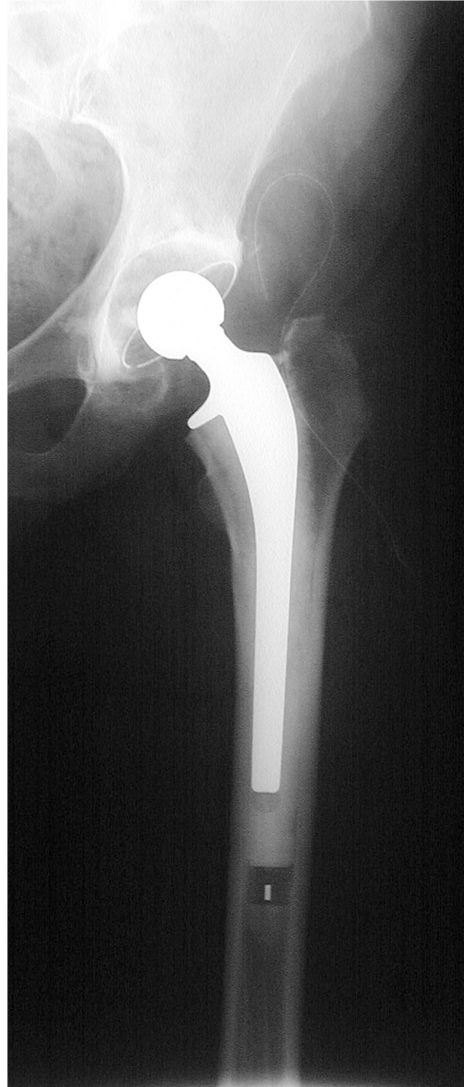# GERVILIÐAÐGERÐ Á MJÖÐM:

Liðkúla tengir hálsinn við skálina



# GERVILIÐAÐGERÐ Á MJÖÐM:

Röntgenmynd af cementeruðum gervilið



# GERVILIÐAÐGERÐ Á MJÖÐM:

Röntgenmynd af ócementeruðum gervilið

