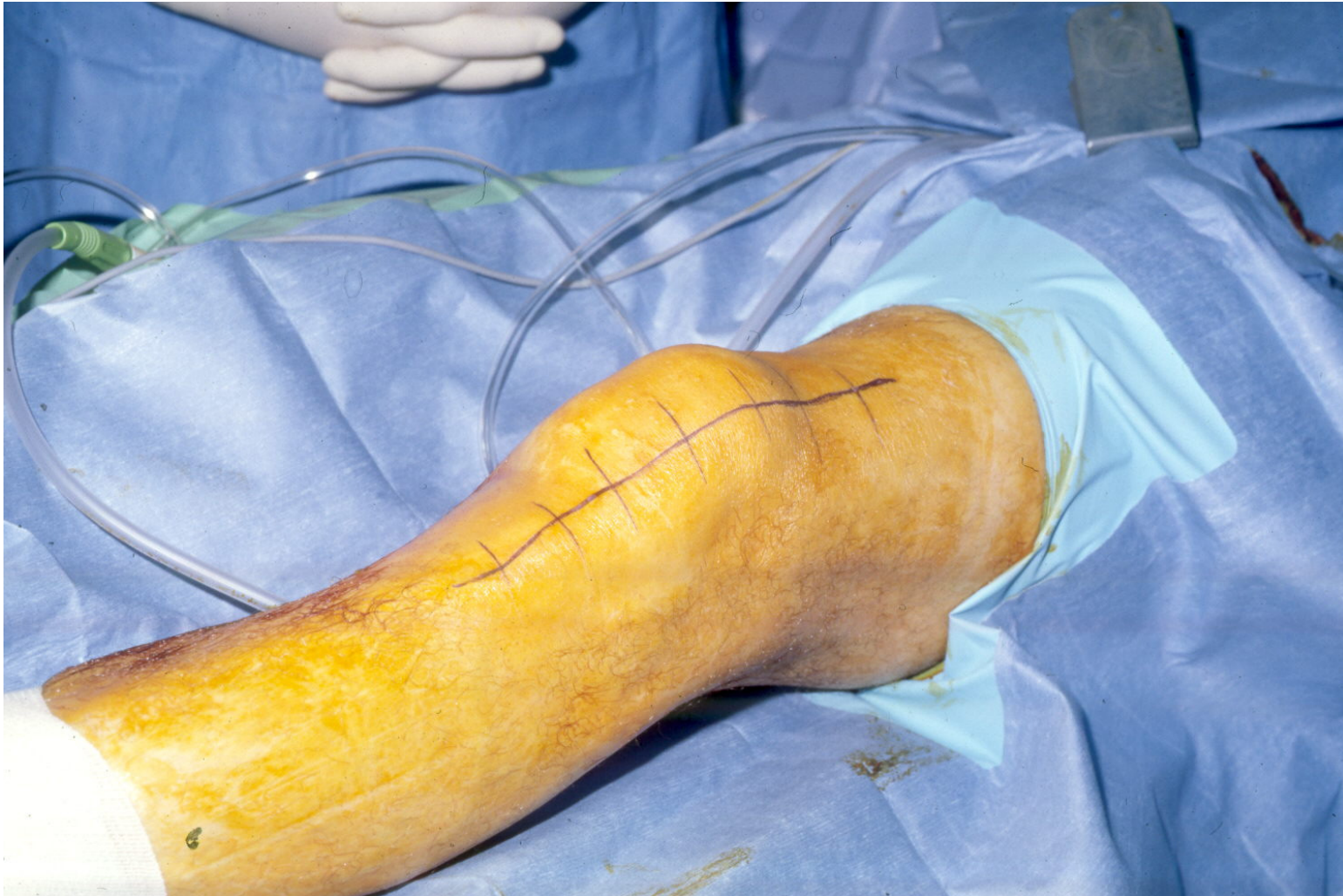
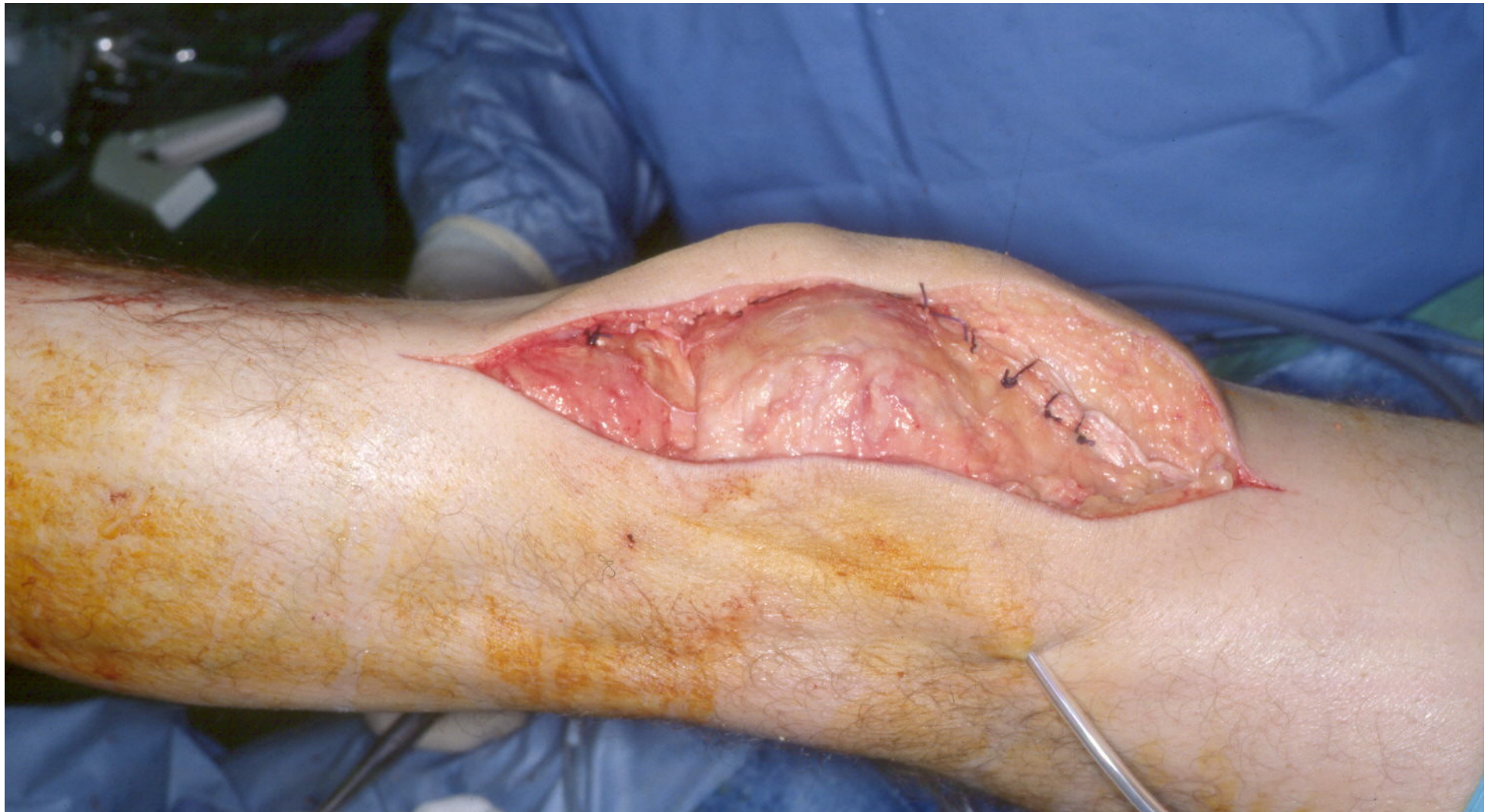
# GERVILÐAÆÐGERÐ Á HNE:

Húðskurður framan og utan á hæ hné –  
blóðlokun um læri (undir laki)



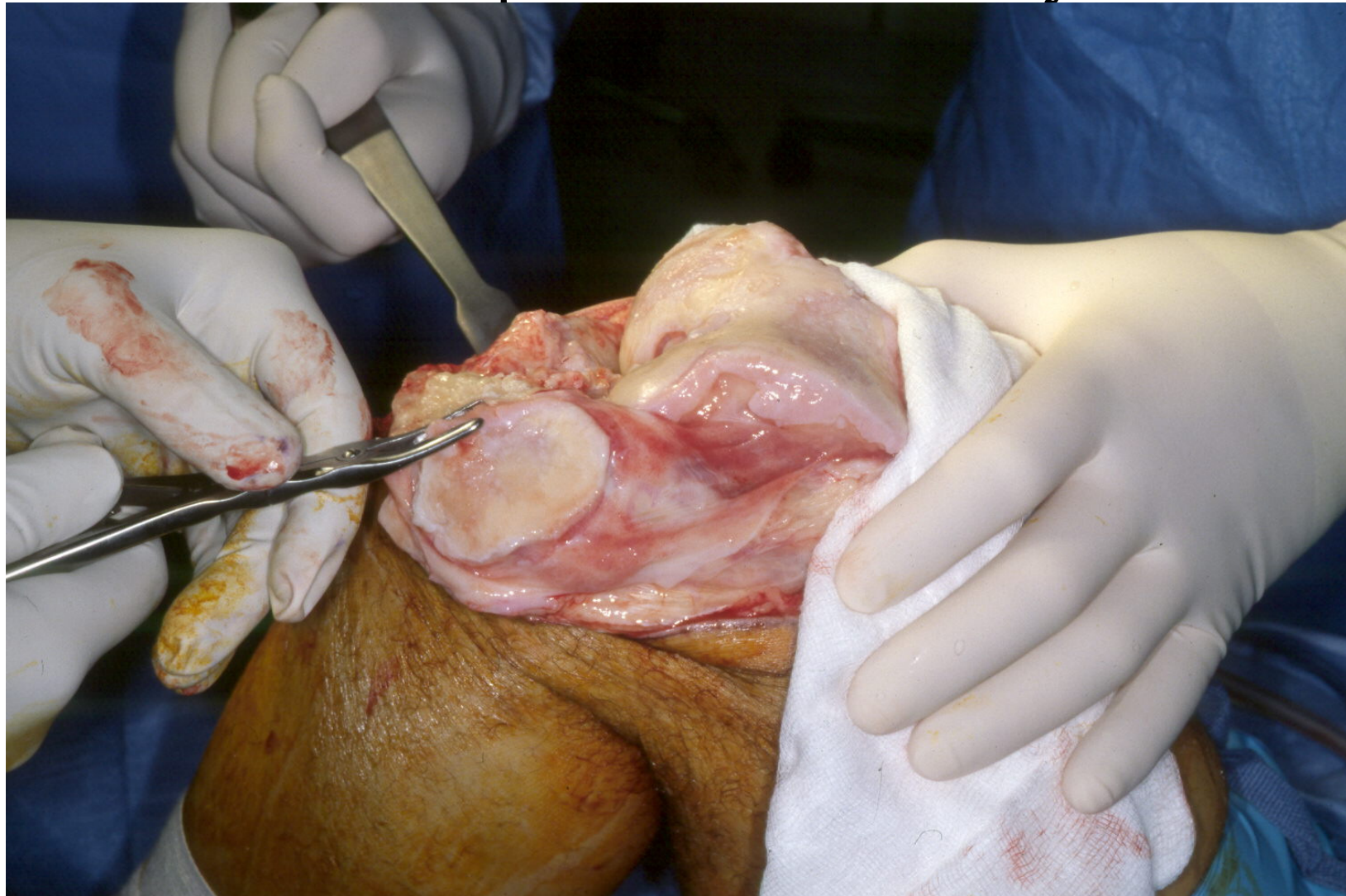
# GERVILIÐAÆÐGERÐ Á HNÉ: Húðskurður – búið að opna inn að hnélið





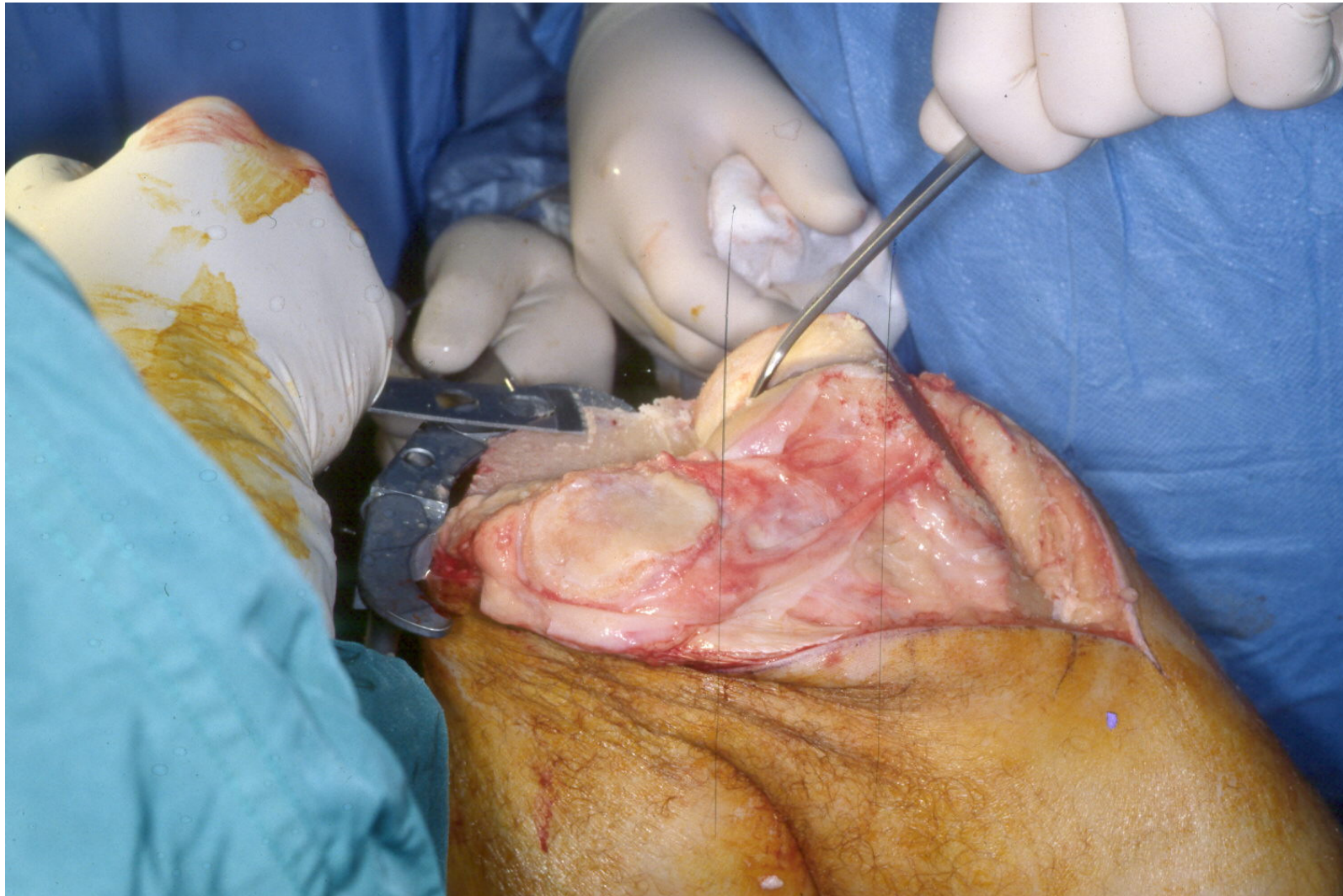
# GERVILÐAÆÐGERÐ Á HNÉ:

Hnéliður opinn – hnéskelin snyrt



# GERVILÍÐA AÐGERÐ Á HNÉ:

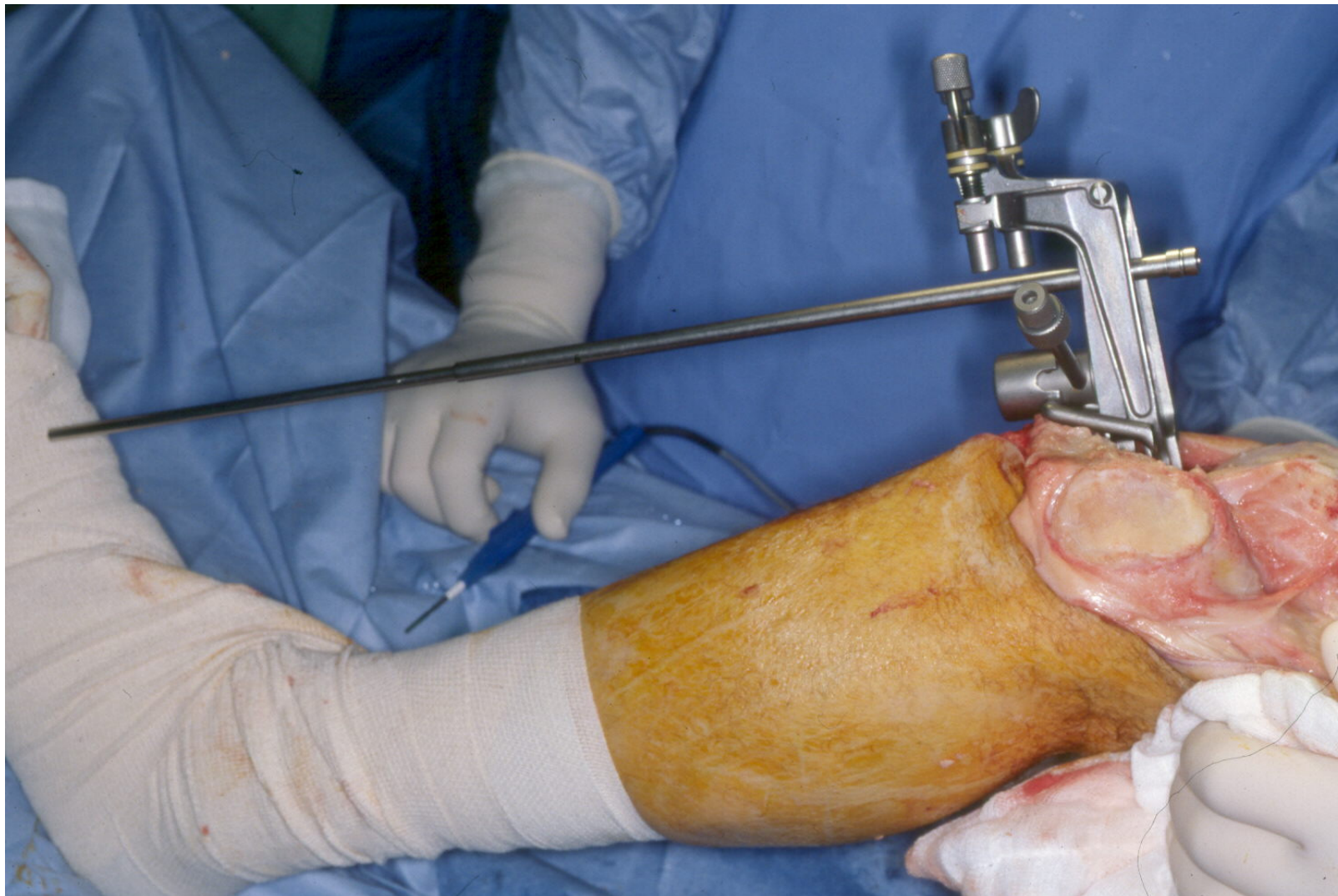Hnéliður opinn – gólfið sagað slétt



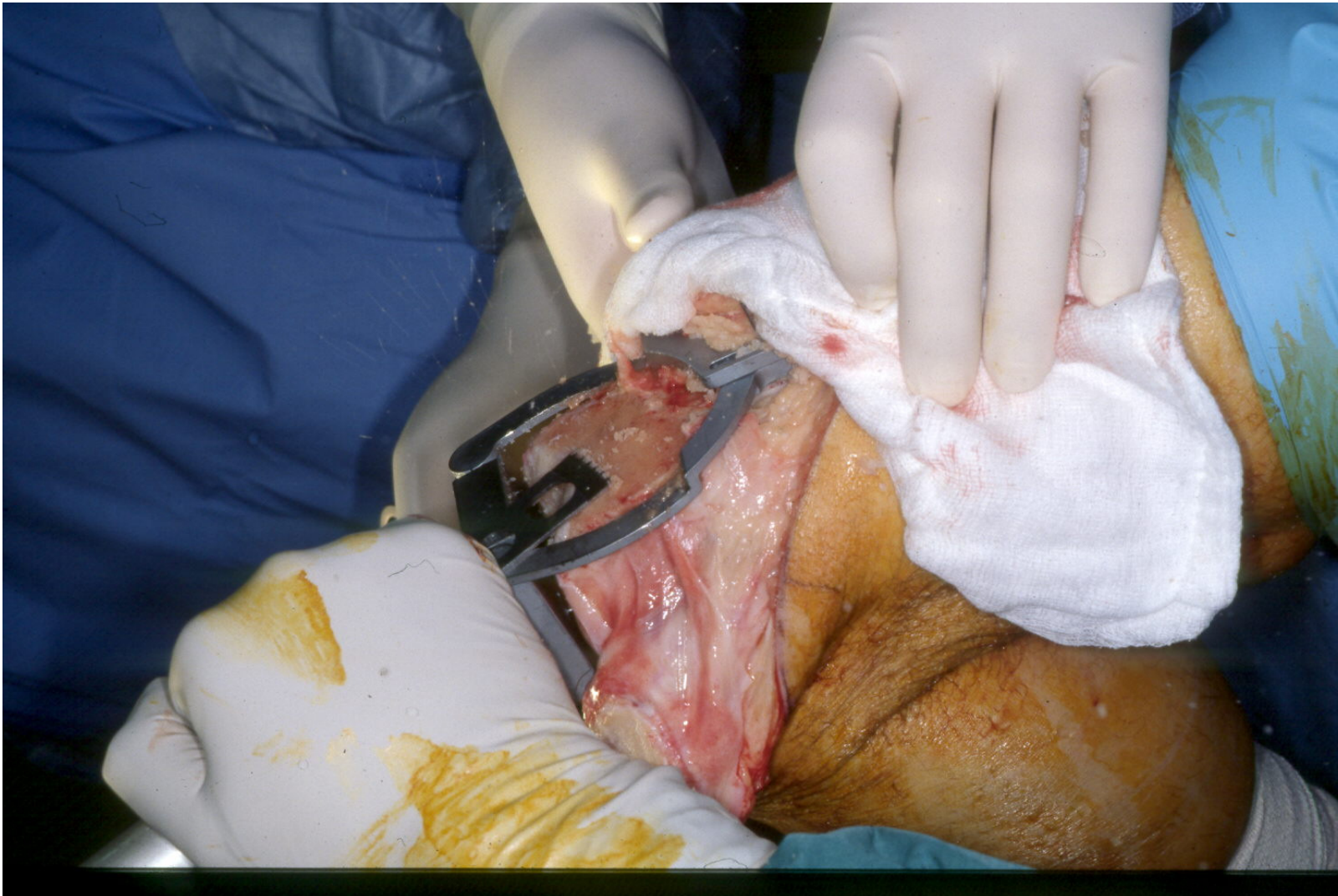


# GERVILÐAÐGERÐ Á HNÉ:

Stefnutæki – hnéð stillt beint

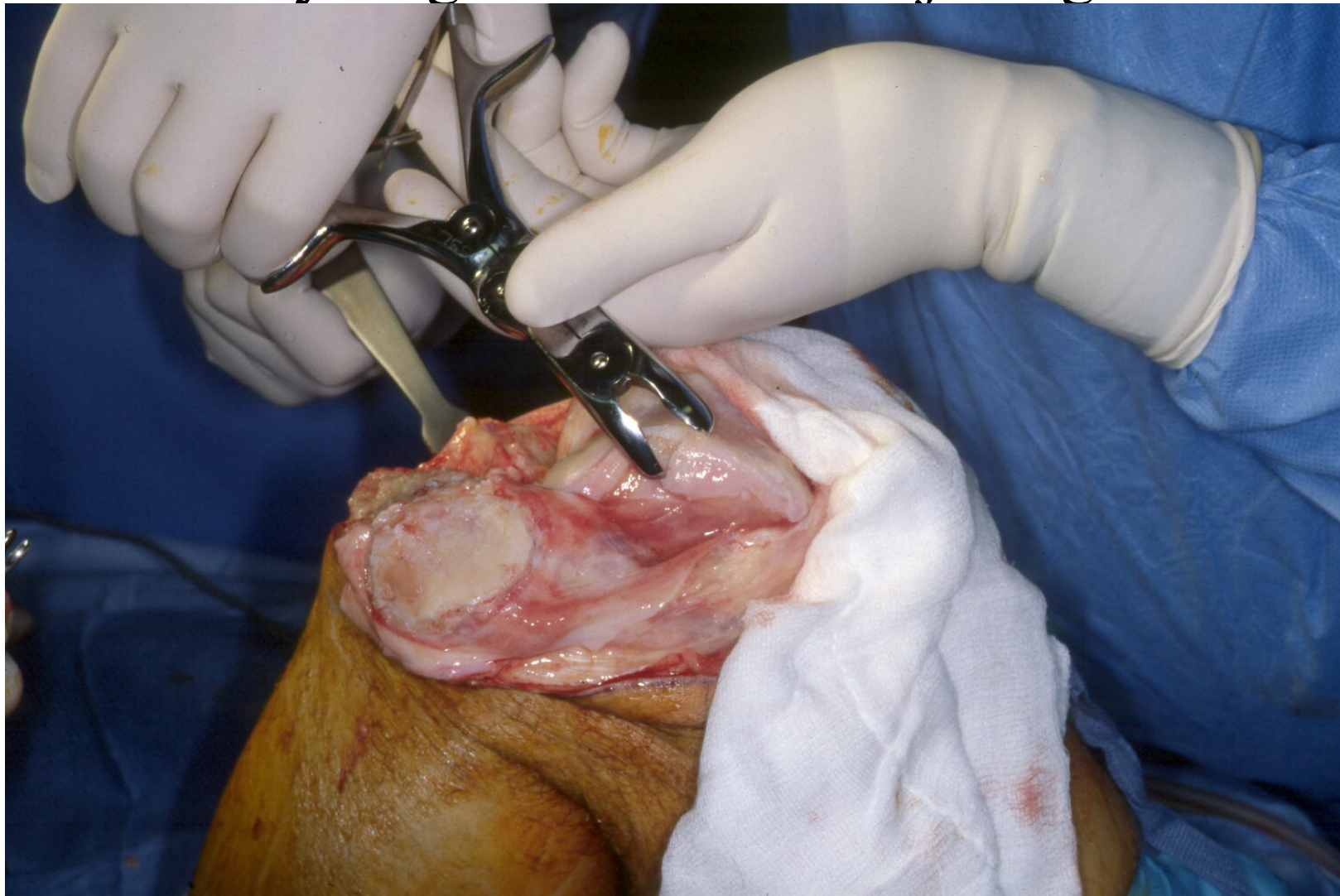


# GERVILÐAÐGERÐ Á HNÉ: Stefnutæki – hnéð sagað beint

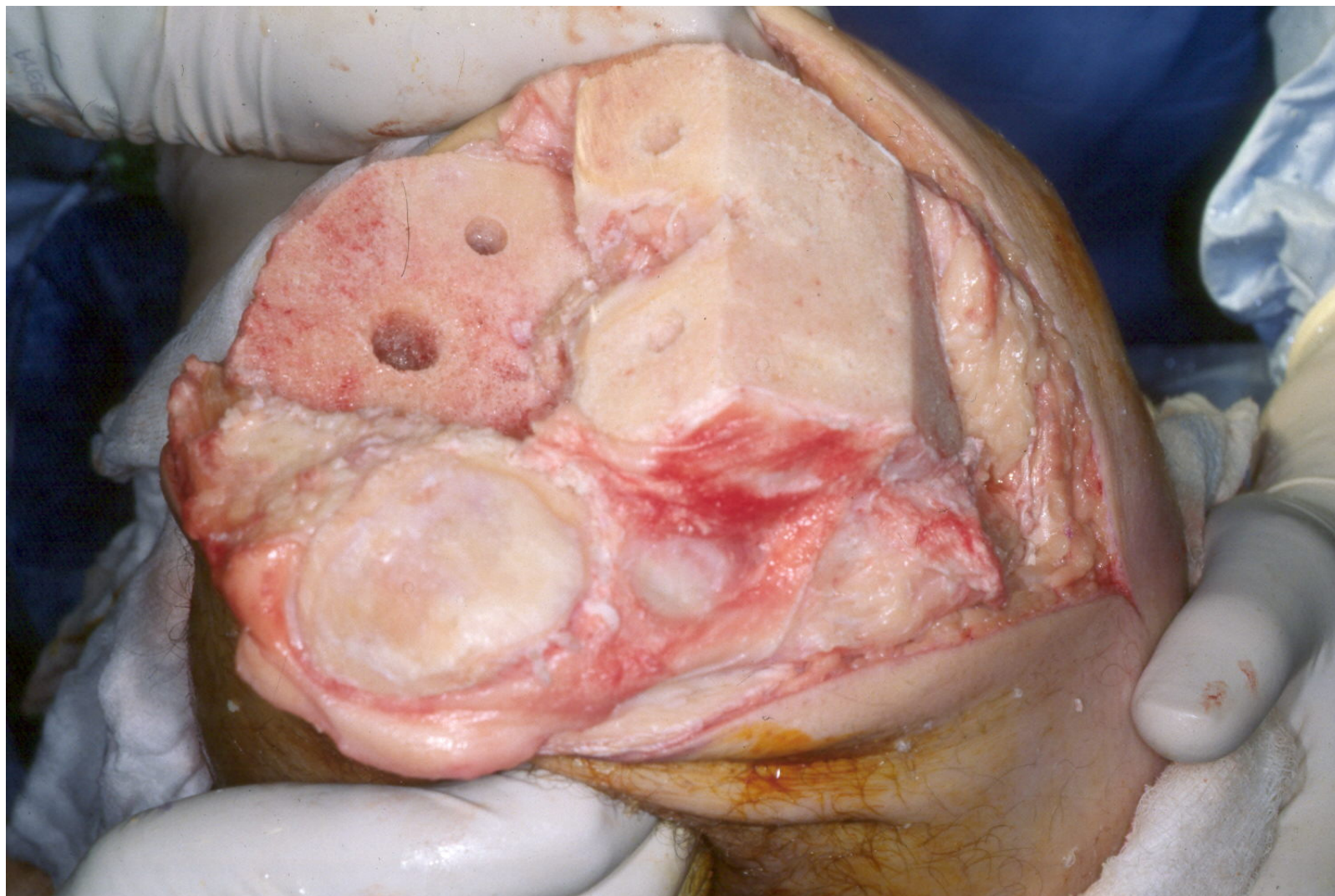




# GERVILÐAÐGERÐ Á HNÉ: “Snyrting” – beinnabbar fjarlægðir



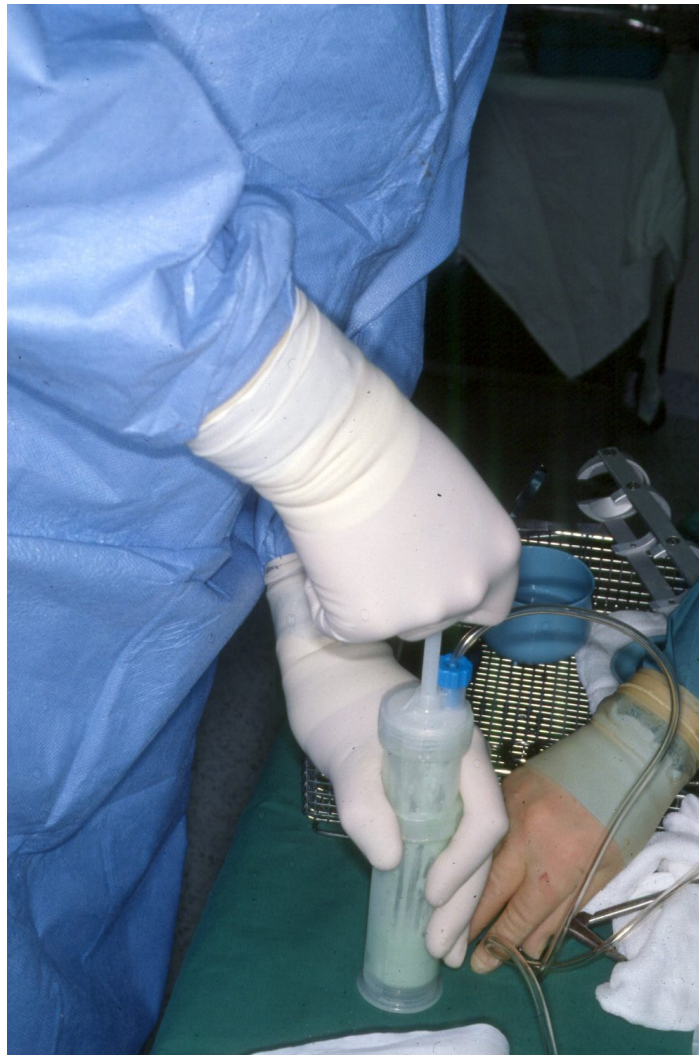# GERVILÐAADGERÐ Á HNÉ: Beinendar tilbúnir





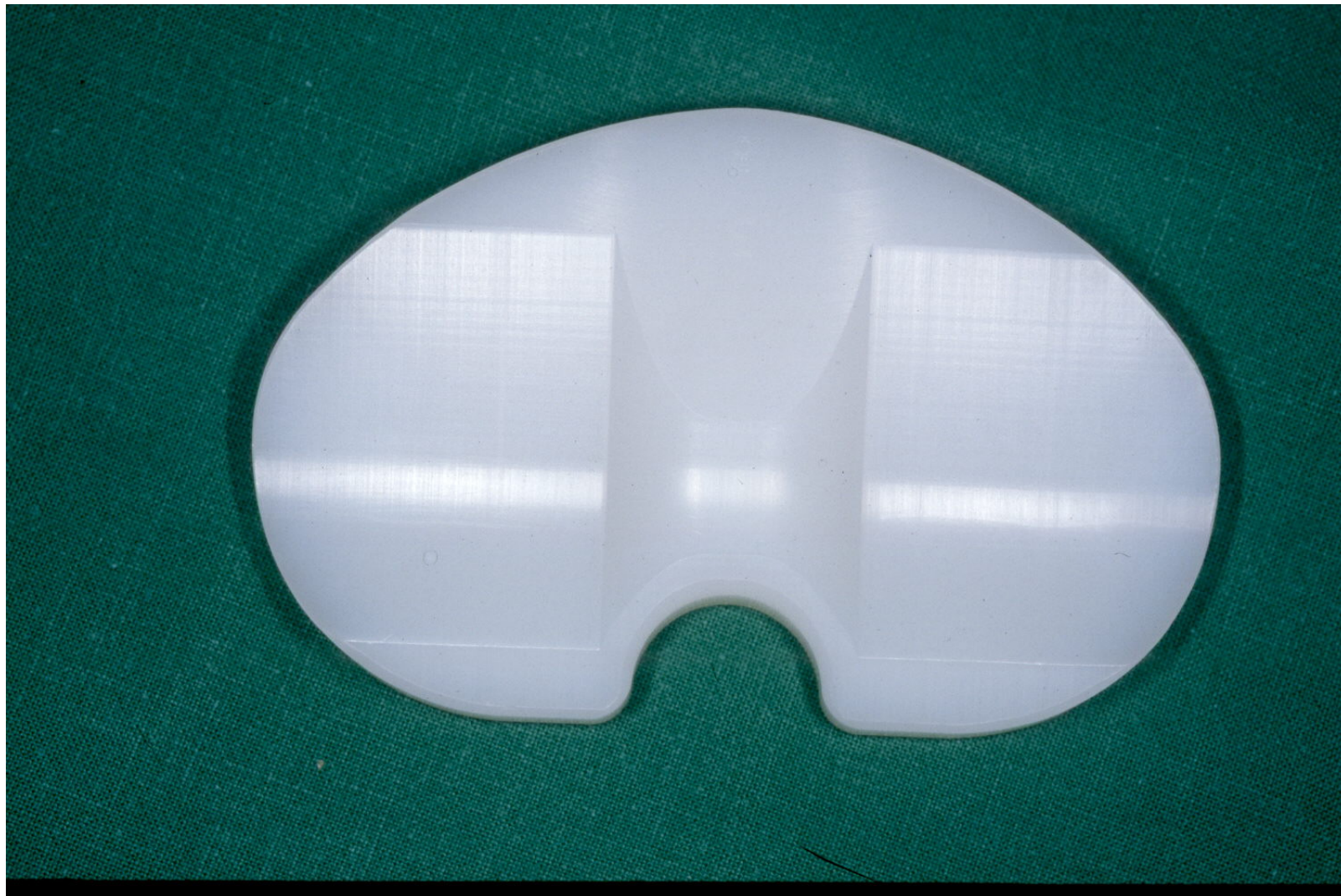
# GERVILÐAÆÐGERÐ Á HNÉ:

Límið hrært



# GERVILIÐAÆÐGERÐ Á HNÉ:

Plast á gólfið – liðfóðring





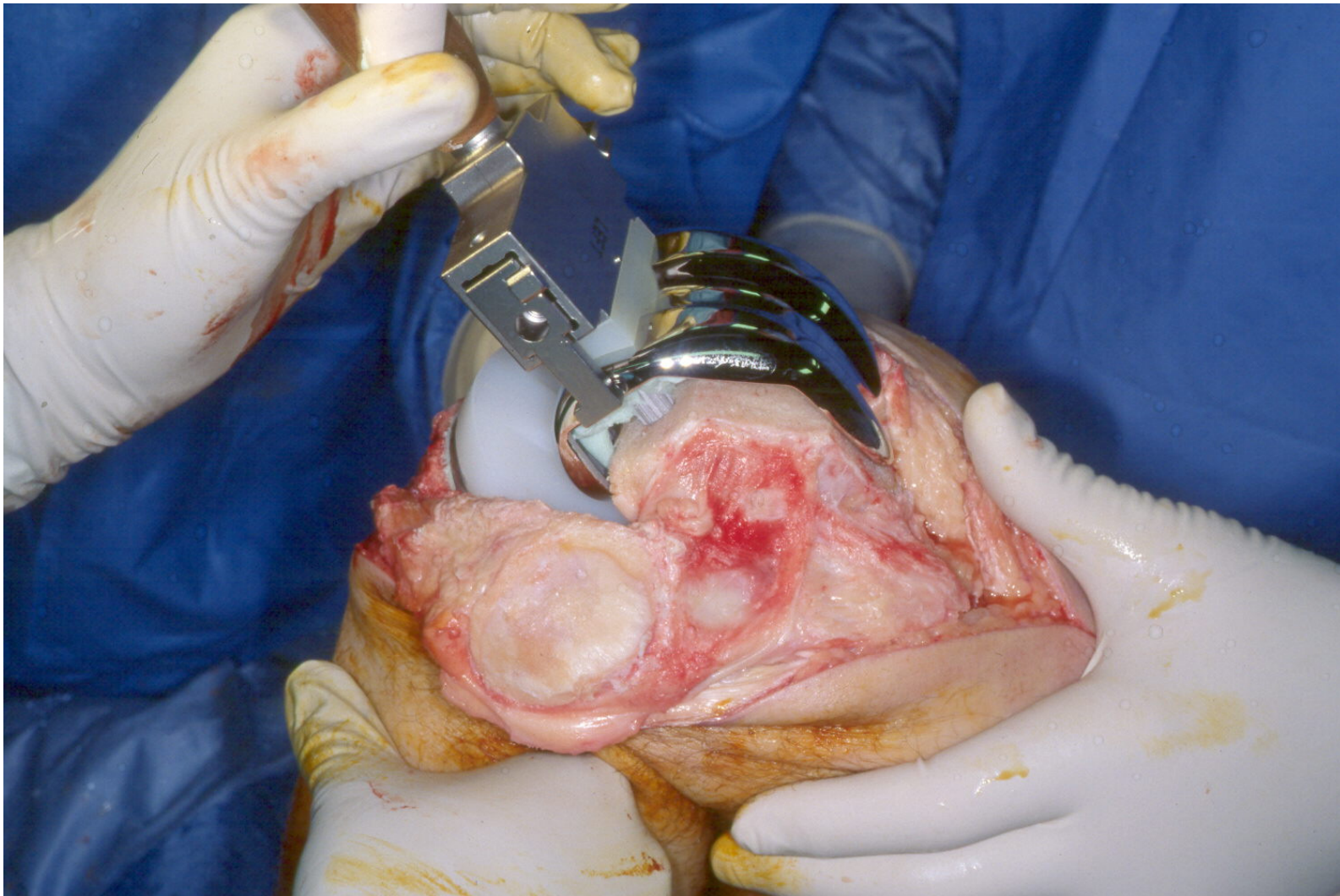
# GERVILÐAÆÐGERÐ Á HNÉ:

Stál á lærendann – liðfóðring



# GERVILÐAÆÐGERÐ Á HNÉ:

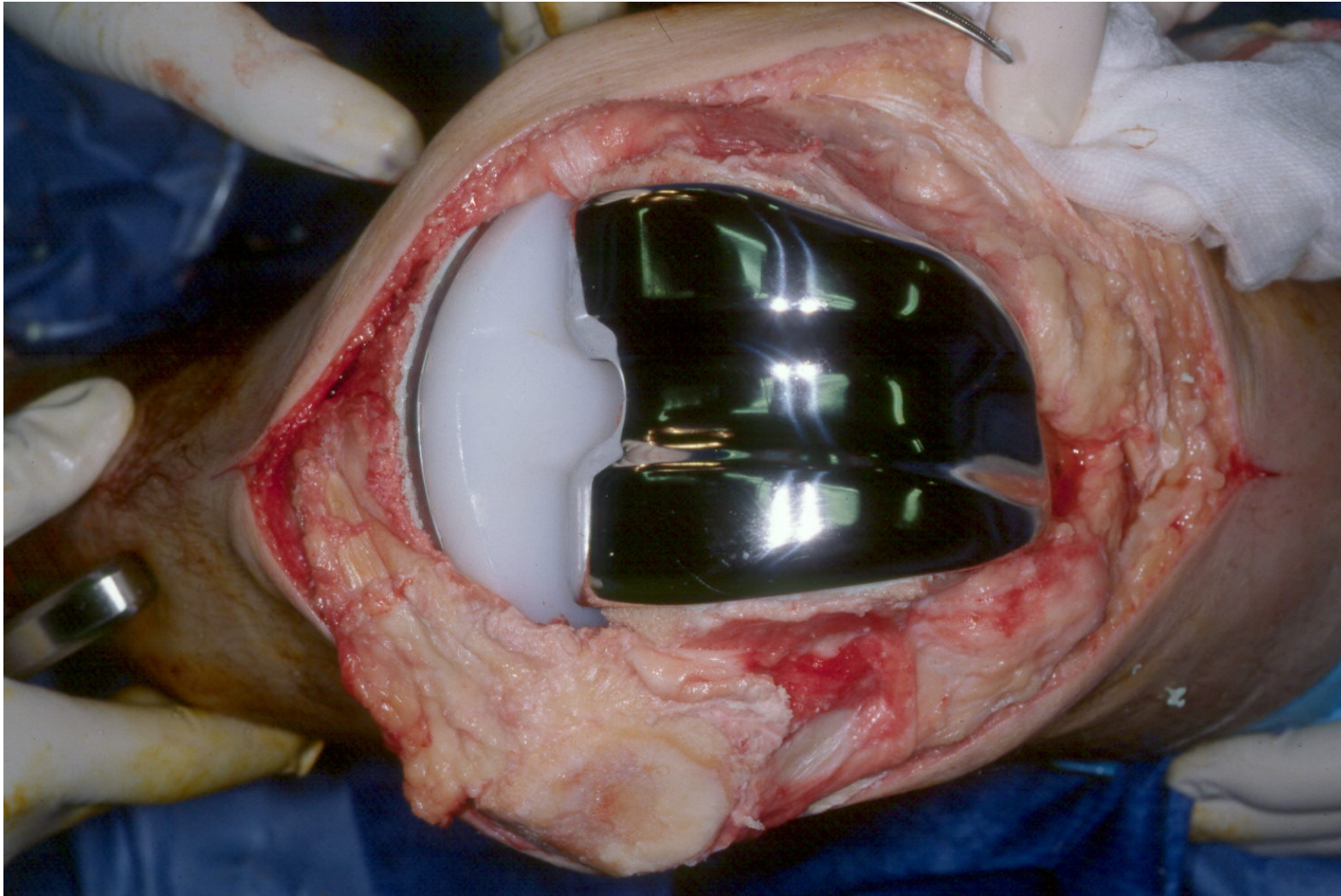
Liðfóðringar bankaðar og límðar fastar





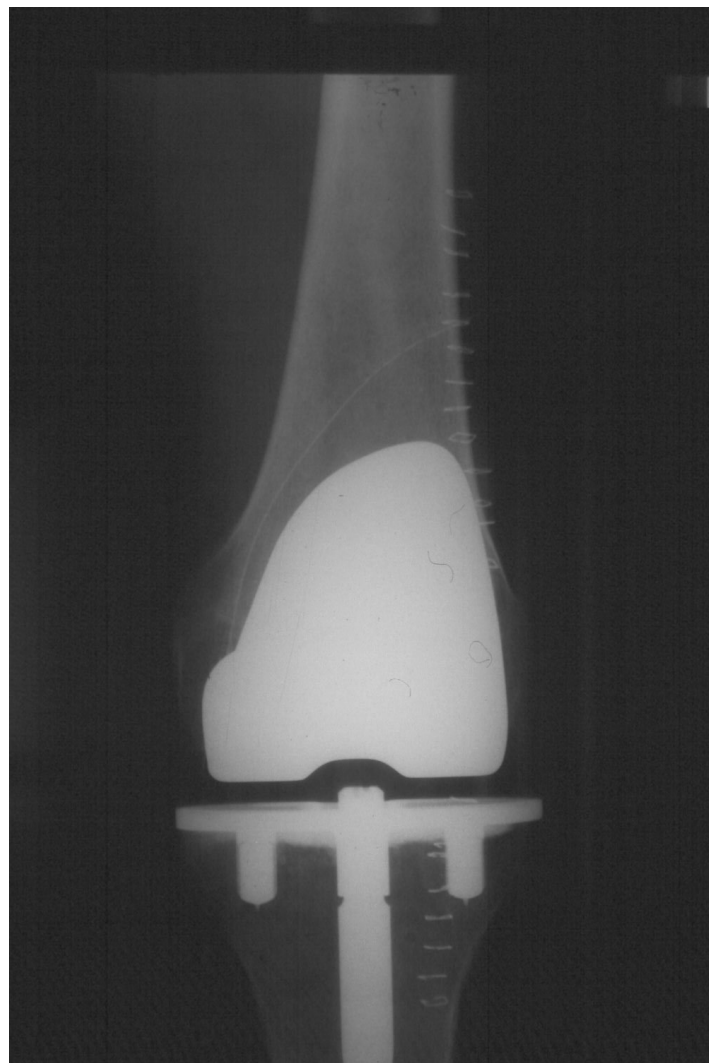
# GERVILIÐAÐGERÐ Á HNÉ:

Heilgerviliður í hné – “nýjar fóðringar” í hné



# GERVILIÐAÐGERÐ Á HNÉ:

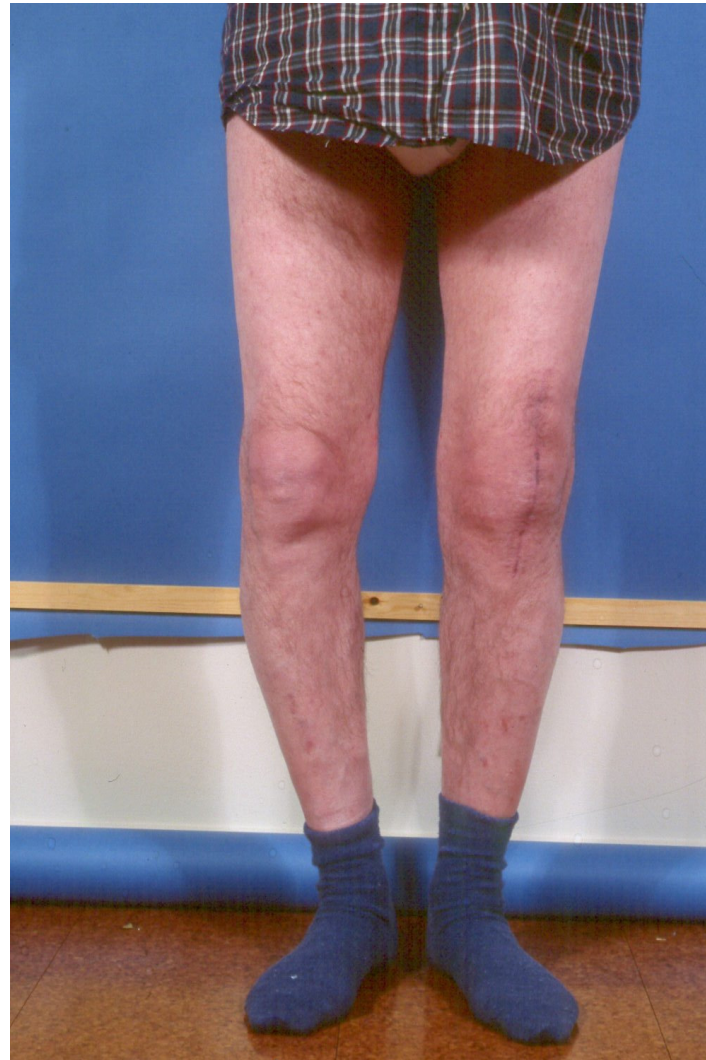Röntgenmynd eftir aðgerð - heilgerviliður í hné



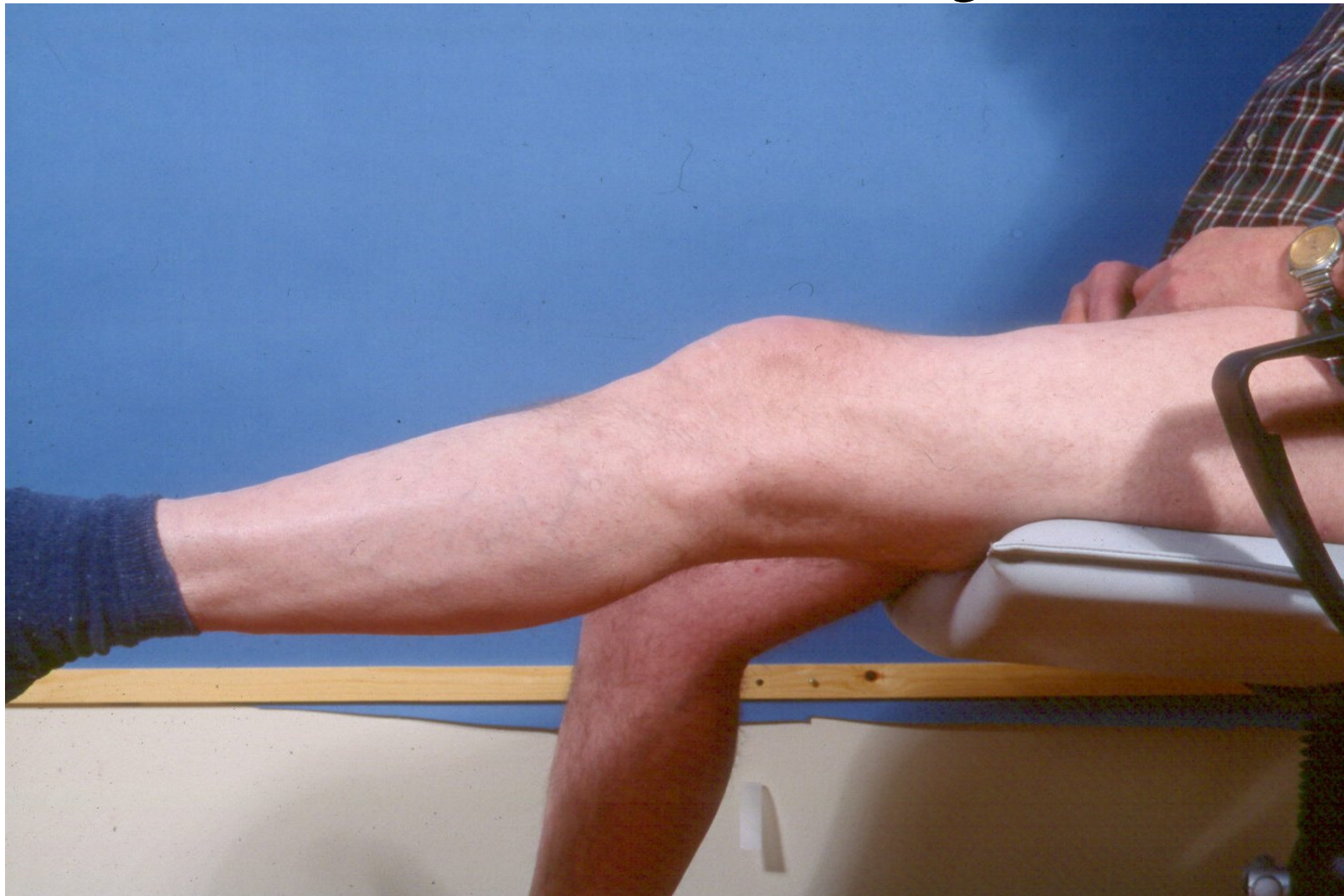

# GERVILIÐA AÐGERÐ Á HNÉ:

Beint hné eftir aðgerð



# GERVILIÐA AÐGERÐ Á HNÉ: Hnéretta 6 vikum eftir aðgerð





# GERVILIÐA AÐGERÐ Á HNÉ:

Hnébeygja 6 vikum eftir aðgerð

