

# Ortopedia – fullorðnir

## **Mjúkvefjaáverkar á sköflungi**

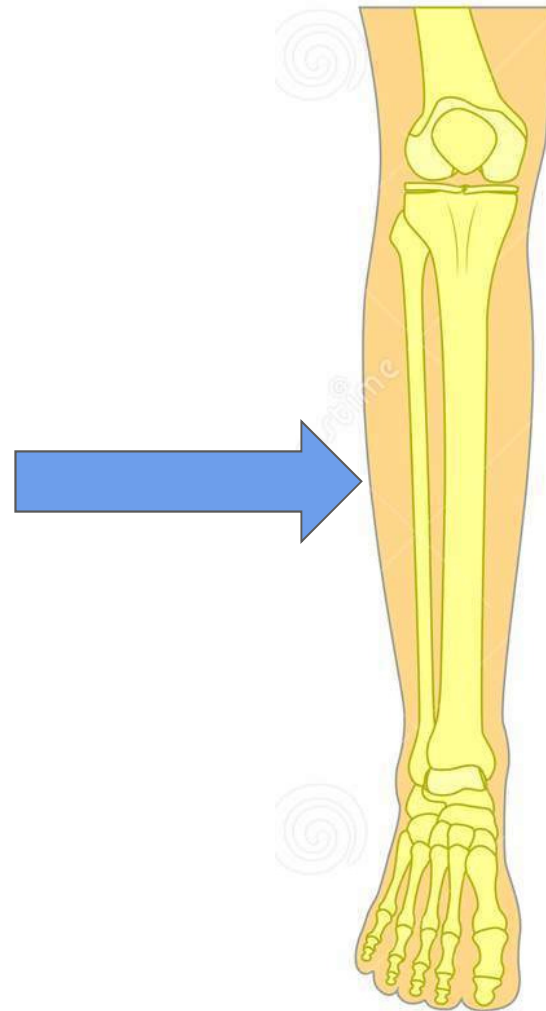
### **- Gustilo flokkun**

Halldór Jónsson jr

Bæklunarskurðeild LSH og Læknadeild HÍ

# Efnisyfirlit

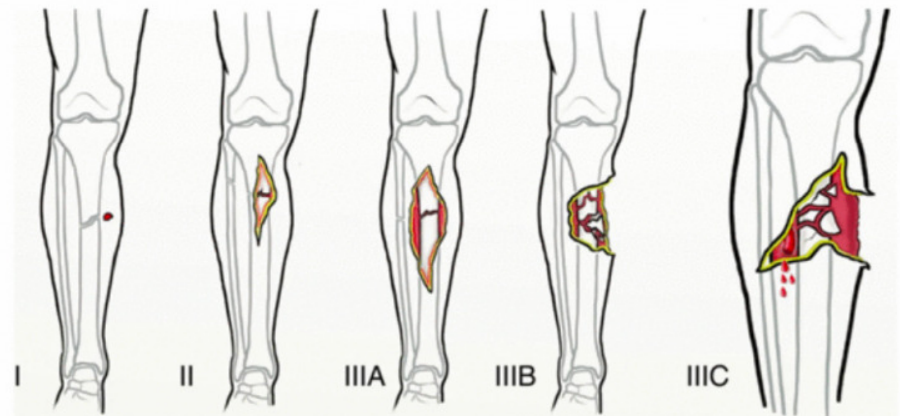
1. Hnéskel
2. Sköflungur: proximal
3. **Sköflungur: diaphysis**
4. Sköflungur: distal



# Opin beinbrot - Gustilo flokkun

**Opið beinbrot:** þar sem húð er rofin yfir beinbroti.

- **I:** Hreint sár sem er **<1cm** að lengd.
- **II:** Sár sem er á milli **1-10cm** að lengd
- **III:** Sár sem er **>10cm** að lengd, miklir áverkar á mjúkvefi (húð, vöðvar, æðar, taugar)
  - Er periosteum heilt og ekki þörf á mjúkvefjaígræðslu? → **III<sub>A</sub>**
  - Er rof á periosteum og/eða þörf á mjúkvefjaígræðslu → **III<sub>B</sub>**
  - Er þörf á æðaaðgerð? → **III<sub>C</sub>**

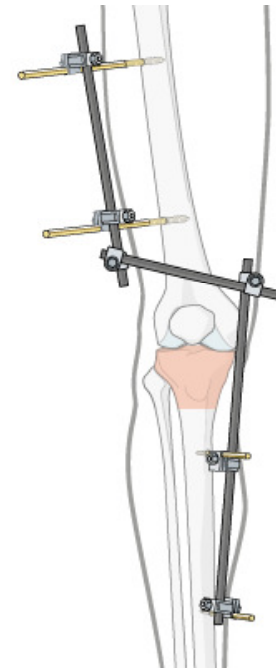


**Alltaf að gefa fyrirbyggjandi sýklalyf**

# Meðferð

## External fixation

- **Aðferð:** naglar festir í gegnum húð inn í bein.
- **Ábending:**
  - Miklir **mjúkvefjaáverkar**, t.d. eftir opin beinbrot.
  - **Fjölpættir áverkar:** t.d. einnig með thorax áverka.
- Oftast tímabundin lausn sem stöðgar liðinn og leyfir húð að gróa og bólgu að hjaðna áður en farið er út í lokaaðgerð.



# Sköflungur: diaphysis

## Spiral brot

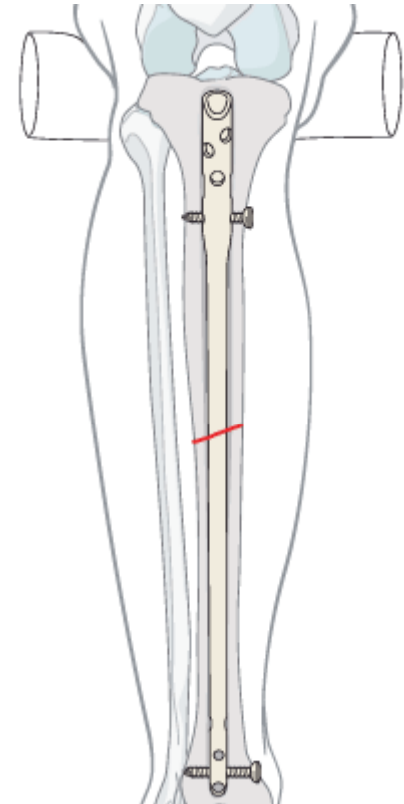
● **Orsök:** snúningsáverkar

● **Vandamál**

- **Brot í post. malleolus** fylgir oft með spiral fracturum á tibiú
- **Opin beinbrot**
- **Compartment syndrome:** 1-9% tíðni. Án meðhöndlunar getur það leitt til sýkingar → amputation eða dauða.

● **Meðferð**

- **Gifs:** oft stöðug brot sem er hægt að meðhöndla með gifsun
- **Mergnagli:** ef þörf á stöðgun.
  - **Plata:** ef það er ekki pláss fyrir naglann



# Meðferð

## Plata

- **Ábendingar:** Tilfært brot þar sem er ekki er hægt að nota mergnagla
  - ...ef það er ekki nægilegt rými fyrir nagla.
  - ...ef brotlína er á ská.

